UNIVERSIDADE FEDERAL DE PELOTAS
Faculdade de Veterinária
Programa de Pós-Graduação em Veterinária

Tese

Estudo da contaminação ambiental por parasitos zoonóticos no entorno e interior de escolas municipais e praias de Pelotas, RS, Brasil, e relação do grau da carga parasitária com parâmetros hematológicos de cães

Alexsander Ferraz

Pelotas, 2021

Alexsander Ferraz

Estudo da contaminação ambiental por parasitos zoonóticos no entorno e interior de escolas municipais e praias de Pelotas, RS, Brasil, e relação do grau da carga parasitária com parâmetros hematológicos de cães

Tese apresentada ao Programa de Pós-Graduação em Veterinária da Faculdade de Veterinária da Universidade Federal de Pelotas, como requisito parcial à obtenção do título de Doutor em Ciências (área de concentração: Sanidade Animal).

Orientador: Profª. Dra. Márcia de Oliveira Nobre

Co-orientador: Prof. Dr. Leandro Quintana Nizoli

Pelotas, 2021

Universidade Federal de Pelotas / Sistema de Bibliotecas
Catalogação na Publicação

F369e Ferraz, Alexsander

Estudo da contaminação ambiental por parasitos zoonóticos no entorno e interior de escolas municipais e praias de Pelotas, RS, Brasil, e relação do grau da carga parasitária / Alexsander Ferraz ; Márcia de Oliveira Nobre, orientadora ; Leandro Quintana Nizoli, coorientador. — Pelotas, 2021.

96 f.

Tese (Doutorado) — Programa de Pós-Graduação em Veterinária, Faculdade de Veterinária, Universidade Federal de Pelotas, 2021.

1. Animais de estimação. 2. Endoparasitos. 3. Eosinófilos. 4. Diagnóstico. 5. Saúde pública. I. Nobre, Márcia de Oliveira, orient. II. Nizoli, Leandro Quintana, coorient. III. Título.

CDD : 636.0896

Elaborada por Gabriela Machado Lopes CRB: 10/1842

Alexsander Ferraz

Estudo da contaminação ambiental por parasitos zoonóticos no entorno e interior de escolas municipais e praias de Pelotas, RS, Brasil, e relação do grau da carga parasitária com parâmetros hematológicos de cães

Tese aprovada como requisito parcial para obtenção do grau de Doutor em Ciências, Programa de Pós-Graduação em Veterinária, Faculdade de Veterinária, Universidade Federal de Pelotas.

Data da Defesa: 26/11/2021

Banca examinadora:

Profª. Dra. Márcia de Oliveira Nobre (Orientadora)
Doutora em Ciências Veterinárias pela Universidade Federal do Rio Grande do Sul

Prof. Dr. Diego Moscarelli Pinto
Doutor em Fitossanidade pela Universidade Federal de Pelotas

Prof. Dr. Felipe Geraldo Pappen
Doutor em Ciências pela Universidade Federal de Pelotas

Profª. Dra. Mariana Cristina Hoeppner Rondelli
Doutora em Medicina Veterinária pela Universidade Estadual Paulista (Unesp)

Profª. Dra. Carolina da Fonseca Sapin (Suplente)
Doutora em Ciências pela Universidade Federal de Pelotas

Agradecimentos

Para a conclusão desta etapa foi necessário a colaboração de muitas pessoas, que ao longo destes anos contribuíram para que eu obtivesse êxito.

Primeiramente, agradeço minha família, por todo o apoio, compreensão e ajuda, imprescindíveis para que eu alcançasse esse objetivo, pois sempre estiveram ao meu lado.

Aos meus amigos, que compartilharam comigo de todos meus sucessos e decepções ao longo destes anos, e se fizeram presentes em todos os momentos.

A minha orientadora, professora Márcia de Oliveira Nobre, pela orientação, confiança e apoio durante a realização deste trabalho, agradeço muito pela oportunidade.

Aos colegas de Clinpet (Pós graduandos e estagiários), pela ajuda e também pela parceria nos momentos de convívio.

Ao Prof. Leandro Quintana Nizoli, pela disponibilidade e amizade, e por sempre deixar as portas do Ladopar abertas para realização de minhas atividades.

A secretaria municipal de educação e desporto (Smed) do município de Pelotas, em especial ao Prof. William James Domingues Azario, pela autorização e suporte na execução do projeto das escolas.

A minha co-orientada Eugênia, que participou e contribuiu de forma impecável nas coletas e apresentações nas escolas.

Ao Programa de Pós-Graduação em Veterinária da UFPel, pela oportunidade de crescimento acadêmico.

A Coordenação de Aperfeiçoamento de Pessoal de Nível Superior (CAPES), pela concessão da bolsa de doutorado.

E a todos que de alguma forma ajudaram na conclusão desta etapa, muito obrigado.

"A compaixão pelos animais está intimamente ligada com a bondade de caráter, e quem é cruel com os animais não pode ser um bom homem" **(Arthur Schopenhauer)**

Resumo

FERRAZ, Alexsander. **Estudo da contaminação ambiental por parasitos zoonóticos no entorno e interior de escolas municipais e praias de Pelotas, RS, Brasil, e relação do grau da carga parasitária com parâmetros hematológicos de cães.** 2021. 96f. Tese (Doutorado em Ciências) - Programa de Pós-Graduação em Veterinária, Faculdade de Veterinária, Universidade Federal de Pelotas, Pelotas, 2021.

Atualmente, cães e gatos fazem parte da estrutura familiar, sendo considerados muitas vezes como membros da família. Porém, para que esta relação seja harmônica, deve-se ter cuidado com a saúde destes animais, pois são hospedeiros de diversos parasitos potencialmente zoonóticos, que podem contaminar o ambiente através das fezes, representando uma fonte de infecção para outros animais e também para o homem. Um fator envolvido rotineiramente na clínica veterinária com a resposta imune a parasitos junto à realização da técnica de hemograma é a detecção de eosinofilia, porém, não existem trabalhos demonstrando uma co-relação associada ao grau de parasitismo e a eosinofilia em cães. Assim, o objetivo desta tese foi analisar a prevalência de parasitos potencialmente zoonóticos no entorno e interior de escolas municipais e praias de Pelotas, RS, Brasil, e determinar a relação do grau da carga parasitária com parâmetros hematológicos de cães. O primeiro artigo teve como objetivo identificar a presença de ovos, cistos e oocistos de parasitos potencialmente zoonóticos, em amostras fecais de cães e gatos no entorno das escolas municipais de Pelotas, Rio Grande do Sul, Brasil e em amostras de areia de suas praças de recreação. O material foi coletado em 41 escolas, dos sete bairros da cidade. As amostras de fezes foram analisadas através das técnicas de Willis Mollay; Faust e Hoffmann, Pons e Janer. A areia, por sua vez, através das técnicas de centrifugo flutuação; Hoffmann, Pons e Janer e de Rugai. 71,3% (119/167) das amostras fecais foram positivas para parasitos, sendo *Ancylostoma* o gênero mais prevalente, identificado em 52,1% das amostras. Nas areias houve predomínio de *Toxocara* spp., e *Ancylostoma* spp., observados em 18,7% e 14,8% respectivamente das praças de recreação. O segundo artigo objetivou determinar a prevalência de formas evolutivas de parasitos gastrintestinais de cães em amostras fecais coletadas nas praias do município de Pelotas, Rio Grande do Sul, Brasil. Foram coletadas, entre os meses de setembro de 2018 e agosto de 2019, 12 amostras mensais em cada uma das três praias estudadas, totalizando 36 amostras mensais e 432 no total. As técnicas utilizadas para análise foram: Willis-Mollay; Faust e Hoffman, Pons e Janer. 73,4% (317/432) das amostras foram positivas para algum gênero de parasito. Ovos de *Ancylostoma* spp. foram os prevalente em todas as praias, presente em 54,6% das amostras. O terceiro artigo buscou determinar a frequência de parasitos gastrintestinais e hemoparasitos em cães e gatos atendidos na rotina hospitalar do Hospital Veterinário da Universidade Federal de Pelotas. Para este trabalho, foram analisadas 114 amostras fecais (90 de cães e 24 de gatos) e 101 amostras de sangue (93 de cães e 8 de gatos). As técnicas coproparasitológicas utilizadas foram: Willis Mollay; Faust e Hoffmann, Pons e Janer. A pesquisa de hemoparasitos foi realizada

através do esfregaço sanguíneo corado com panótico rápido. 55,5% e 41,7% das amostras fecais de cães e gatos, respectivamente, foram positivas para parasitos gastrintestinais, sendo *Ancylostoma* spp. prevalente nos cães e *Toxocara* spp. nos gatos. Das amostras de sangue de cães, 35,5% estavam positivas para hemoparasitos, enquanto nos gatos, a positividade foi de 12,5%. O quarto artigo é o relato de caso de Platinosomose em dois felinos domésticos no município de Pelotas, RS. Esta enfermidade é causada pelo trematódeo *Platynosomum* spp., e acomete principalmente o fígado e os ductos biliares, sendo responsável por quadros de colangite crônica. Este relato teve como objetivo descrever o diagnóstico coproparasitológico e o tratamento desta enfermidade. Por fim, o quinto artigo teve como objetivo relacionar o grau da carga parasitária, com a eosinofilia em cães. Foram utilizadas amostras fecais e de sangue de 86 cães naturalmente parasitados, agrupados em três grupos, de acordo com a carga parasitária: Grupo A (1 a 500 ovos); Grupo B (501 a 1000 ovos) e Grupo C (acima de 1000 ovos). Animais com histórico de doenças estimuladoras de eosinofilia não foram incluídos no estudo. Foi observada eosinofilia em 40,7% dos cães, sendo este parâmetro sanguíneo, o único que apresentou diferença estatística significativa entre os grupos, indicando que o aumento da carga parasitária está relacionada com quadros de eosinofilia.

Palavras-chave: Animais de estimação; endoparasitos; eosinófilos; diagnóstico; saúde pública.

Abstract

FERRAZ, Alexsander. **Study of environmental contamination by zoonotic parasites in the surroundings and interior of municipal schools and beaches in Pelotas, RS, Brazil, and relationship of the degree of parasite load with hematological parameters of dogs.** 2021. 96f. Thesis (Doctor degree in Sciences) - Programa de Pós-Graduação em Veterinária, Faculdade de Veterinária, Universidade Federal de Pelotas, Pelotas, 2021.

Currently, dogs and cats are part of the family structure and are often considered members of the family. However, for this relationship to be harmonious, care must be taken with the health of these animals, as they are hosts of several potentially zoonotic parasites, which can contaminate the environment through feces, representing a source of infection for other animals and also for man. A factor routinely involved in the veterinary clinic with the immune response to parasites along with the performance of the blood count technique is the detection of eosinophilia, however, there are no studies demonstrating a correlation associated with the degree of parasitism and eosinophils in dogs. Thus, the aim of this thesis was to analyze the prevalence of potentially zoonotic parasites in the surroundings and interior of municipal schools and beaches in Pelotas, RS, Brazil, and to determine the relationship of the degree of parasite load with hematological parameters in dogs. The first article aimed to identify the presence of potentially zoonotic parasite eggs, cysts and oocysts in fecal samples of dogs and cats around municipal schools in Pelotas, Rio Grande do Sul, Brazil and in sand samples from their recreation squares. The material came from 41 schools in the city's seven districts. Stool samples were analyzed using the techniques of Willis Mollay; Faust and Hoffmann, Pons and Janer. The sand, in turn, through the fluctuation centrifuge techniques; Hoffmann, Pons and Janer and de Rugai. 71.3% (119/167) of the fecal samples were positive for parasites, with *Ancylostoma* being the most prevalent genus, identified in 52.1% of the samples. In the sands there was a predominance of *Toxocara* spp., and *Ancylostoma* spp., observed in 18.7% and 14.8% respectively of the recreation squares. The second article aimed to determine the prevalence of evolutionary forms of gastrointestinal parasites in dogs, in fecal samples collected on the beaches of the municipality of Pelotas, Rio Grande do Sul, Brazil. Between the months of September 2018 and August 2019, 12 monthly samples were collected in each of the three studied beaches, totaling 36 monthly samples and 432 in total. The techniques used for analysis were: Willis-Molay; Faust and Hoffman, Pons and Janer. 73.4%(317/432) of the samples were positive for some genus of parasite. Eggs of *Ancylostoma* spp. were prevalent in all beaches, present in 54.6% of the samples. The third article sought to determine the frequency of gastrointestinal parasites and hemoparasites in dogs and cats treated in the hospital routine of the Veterinary Hospital of the Federal University of Pelotas. For this work, 114 fecal samples (90 from dogs and 24 from cats) and 101 blood samples (93 from dogs and 8 from cats) were analyzed. The coproparasitological techniques used were: Willis Mollay; Faust and Hoffmann, Pons and Janer. The search for hemoparasites was performed through blood smear stained with rapid panotic. 55.5% and 41.7% of fecal

samples from dogs and cats, respectively, were positive for gastrointestinal parasites, being *Ancylostoma* spp. prevalent in dogs and *Toxocara* spp. in cats. Of the blood samples from dogs, 35.5% were positive for hemoparasites, while in cats, the positivity was 12.5%. The fourth article is the case report of Platinosomiasis in two domestic cats in the city of Pelotas, RS. This pathology is caused by the trematode *Platynosomum* spp., and mainly affects the liver and bile ducts, being responsible for chronic cholangitis. This report aimed to describe the coproparasitological diagnosis and treatment of this disease. Finally, the fifth article aimed to relate the degree of parasite load with eosinophilia in dogs. Fecal and blood samples from 86 naturally parasitized dogs were used, grouped into three groups, according to the parasite load: Group A (1 to 500 eggs); Group B (501 to 1000 eggs) and Group C (above 1000 eggs). Animals with a history of eosinophilia-stimulating diseases were not included in the study. Eosinophilia was observed in 40.7% of the dogs, and this blood parameter was the only one that showed a statistically significant difference between the groups, indicating that the increase in the parasite load is related to eosinophilia.

Keywords: Pets; endoparasites; eosinophils; diagnosis; public health.

Lista de Figuras

Artigo 1

Figura 1 Mapa com localização dos bairros e das escolas estudadas no município de Pelotas, RS, Brasil..... 21

Figura 2 Demonstração da prevalência, por bairro da cidade de Pelotas (RS), dos gêneros *Ancylostoma, Trichuris*, *Giardia*, *Toxocara*, *Dipylidium*, *Spirometra* e *Cystoisospora*, observados em amostras fecais de cães coletadas em áreas periescolares..... 25

Artigo 4

Figura 1 Ovo de *Platynosomum* spp. (seta) em fezes de felino doméstico, após realização da técnica de sedimentação espontânea, observado em microscopia óptica, aumento de 400x..... 66

Artigo 5

Figura 1 Média da carga parasitária e percentual de eosinófilos nos três grupos de cães naturalmente parasitados..... 74

Lista de Tabelas

Artigo 1

Tabela 1 Número de amostras de fezes positivas para parasitos gastrintestinais nas proximidades de escolas e bairros em Pelotas, RS, Brasil..... 24

Tabela 2 Prevalência de contaminação das amostras de areia, coletadas nas praças de recreação de escolas municipais de educação infantil de Pelotas, RS, por bairro..... 26

Artigo 2

Tabela 1 Prevalência de parasitos gastrintestinais, encontrados em amostras fecais de cães, presentes nas praias de Pelotas, RS, Brasil, entre os meses de setembro de 2018 e agosto de 2019..... 41

Tabela 2 Prevalência de parasitos, em amostras fecais de cães, coletadas nas praias do município de Pelotas, RS, por gênero e seus respectivos limites superior e inferior no intervalo de confiança ao nível de significância (α) de 5% de probabilidade..... 42

Tabela 3 Frequência de parasitos, encontrados em amostras fecais de cães, presentes nas praias do município de Pelotas, RS, por praia..... 42

Artigo 3

Tabela 1 Frequência de parasitos gastrintestinais, encontrados em amostras fecais de cães e gatos atendidos no Hospital de Clinicas Veterinária (HCV) da UFPel..... 53

Tabela 2 Frequência de hemoparasitos, encontrados em amostras de sangue de cães e gatos atendidos no Hospital de Clinicas Veterinária (HCV) da UFPel..... 54

Artigo 5

Tabela 1 Frequência de eosinofilia nos três grupos de cães naturalmente parasitados..... 74

Tabela 2 Prevalência dos gêneros parasitários encontrados no exame coproparasitológico e a frequência de casos de eosinofilia..... 75
Tabela 3 Média dos parâmetros hematológicos dos três grupos de cães naturalmente parasitados..... 75
Tabela 4 Comparação da média de eosinofilos entre os grupos de cães naturalmente parasitados..... 76

Sumário

1 Introdução..... 11
2 Objetivos..... 16
3 Artigos..... 17
3.1 Artigo 1- Estudo da contaminação ambiental por parasitos zoonóticos no entorno e interior de escolas municipais no extremo sul do Brasil..... 17
3.2 Artigo 2- Contaminação das praias do município de Pelotas, Rio Grande do Sul, Brasil, por ovos, cistos e oocistos de parasitos gastrintestinais de cães..... 37
3.3 Artigo 3- Frequência de parasitos gastrintestinais e hemoparasitos em cães e gatos atendidos no Hospital Veterinário da Universidade Federal de Pelotas (UFPel)..... 48
3.4 Artigo 4- Platinosomose em felino doméstico no município de Pelotas, RS, Brasil 62
3.5 Artigo 5- Relação do grau da carga parasitária com parâmetros hematológicos de cães..... 70
4 Considerações Finais..... 80
Referências..... 81
Anexos..... 96

1 Introdução

A proximidade entre o homem e os animais domésticos, como cães e gatos, não se resume somente ao ambiente domiciliar. Esses animais também são frequentadores de espaços públicos destinados à recreação. Desta forma, eles desenvolvem um papel de hospedeiros definitivos para algumas espécies de helmintos e protozoários potencialmente zoonóticos (CARVALHO, ROCHA, 2011).

A discussão ganha um contorno muito maior, pois a saúde dos pets também passou a relacionar-se diretamente com a saúde de seus tutores, incluindo psicologicamente, destacando-se trabalhos com cães terapeutas que evidenciam significativas melhoras cognitivas, motoras e até sensoriais (NOGUEIRA; NOBRE, 2015). Porém, essa proximidade pode expor o tutor a diversas doenças zoonóticas oriundas de cães e gatos, visto que estes habitam ambientes, potencialmente infestados por parasitos (BECKER et al, 2012).

Os tanques de areia das praças públicas e de escolas são de significativa importância na recreação e desenvolvimento da criança, porém, é relevante considerar que cães e gatos, pelo livre acesso a estes locais, podem contaminar o solo com formas evolutivas de parasitos causadores de zoonoses, representando risco potencial para as crianças que brincam nesses locais. (MIRANDA et al., 2015)

O ambiente contaminado por ovos de helmintos e cistos de protozoários que parasitam cães e gatos pode ser uma importante fonte de contaminação para o homem. Isto tem motivado a realização de muitos estudos em diversas partes do mundo, através da análise de amostras do solo, com o objetivo de conhecer os parasitos mais frequentes em cada região estudada (COELHO et al., 2009; BLAZIUS, 2005). No Brasil, a presença de ovos e larvas destes agentes parasitários também tem sido estudado em locais de recreação (CAPUANO, ROCHA, 2006, COELHO et al., 2001).

O homem pode infectar-se com esses agentes, em contato direto com os animais, através de água e alimentos contaminados com os ovos e cistos dos parasitos, ou ainda através da penetração ativa da larva pela pele. Desta forma, as crianças compõem o principal grupo de risco, pois em virtude de seus hábitos

geofágicos e onicofágicos, são mais susceptíveis a ingerir acidentalmente os ovos dos parasitos presentes no solo (QUADROS et al., 2004).

Entre os parasitos gastrintestinais mais frequentes em cães e gatos, evidenciam-se, os helmintos *Ancylostoma* spp. e *Toxocara* spp., e o protozoário *Giardia* spp., responsáveis, respectivamente, pelas zoonoses parasitárias, larva *migrans* cutânea (LMC), larva *migrans* visceral (LMV) e giardíase (MONTEIRO, 2007).

A LMC define-se por migrações larvais serpinginosas no tecido subcutâneo, com lesões eritomatosas, intenso prurido, hiperemia local, processo inflamatório regional agudo, causando lesões cutâneas serpinginosas, com aspecto de mapas, denominando-se popularmente como “bicho-geográfico” (ANDRADE JUNIOR et al., 2015). No Brasil, esta dermatite é causada principalmente pelas larvas de *Ancylostoma brasilienses*, *Ancylostoma caninum* e *Ancylostoma tubaeforme*, presentes em areias contaminadas, ocorrendo maior frequência em regiões litorâneas, de clima subtropical e tropical (MATESCO et al., 2006).

A LMV é resultado da migração errática da larva de 3º estágio (forma infectante) do *Toxocara* spp. A infecção ocorre pela ingestão de ovos larvados presentes no solo, sendo mais frequente em crianças com idade entre um e cinco anos de idade que possuem o hábito de ingerir areia, que pode estar contaminada com ovos embrionados deste parasito (COELHO et al., 2001). Essas larvas eclodem no intestino e migram via linfática ou circulação portal para diversos órgãos, principalmente fígado e pulmão e ocasionalmente, coração e sistema nervoso central, dando origem a Síndrome larva *migrans* visceral, ou afetando o globo ocular e gerando o quadro denominado larva *migrans* ocular (LMO) (ZIBAEI et al., 2014; COELHO et al., 2001). Os filhotes de cães e gatos são os agentes transmissores mais importantes de *T. canis* e *T. cati*, respectivamente, eliminando os ovos pelas fezes, principalmente na idade de três a seis meses (CARVALHO e ROCHA, 2011).

Dentre os protozoários com potencial zoonótico, o *Giardia* spp. merece destaque, pois após instalação no ambiente, os cistos ficam viáveis por bastante tempo, levando em conta condições como temperatura, umidade e saneamento básico (MASCARINI, 2003). A giardíase é considerada uma zoonose de elevado interesse devido a estudos relatarem a forma simples que se dá à infecção no homem e também em animais domésticos (MUNDIN et al., 2003). A prevalência tende a ser mais elevada em ambientes onde há maior concentração de animais, como em praças e praias (locais públicos). Esta prevalência varia em função das populações

estudadas, das técnicas utilizadas para diagnóstico coprológico, da experiência do analista e da excreção intermitente dos cistos nas fezes do hospedeiro (EPE et al., 2010).

Cães e gatos estão em constante exposição a ectoparasitos, como pulgas e carrapatos, que são vetores de diversos hemoparasitos como: *Babesia* spp., *Ehrlichia* spp., *Anaplasma* spp., *Mycoplasma* spp. e *Hepatozoon* spp. (COSTA, 2015), os quais são agentes responsáveis por provocar anemia e trombocitopenia nos animais, condições estas que em determinadas situações podem levar o animal ao óbito (DANTAS TORRES e FIGUEREDO, 2006). São causadas por protozoários e bactérias que precisam necessariamente de um vetor, sendo o mais comum, o carrapato *Riphicephalus sanguineus*, conhecido como “carrapato vermelho do cão”.

Um fator envolvido rotineiramente na clínica veterinária com a resposta imune a parasitos junto à realização da técnica de hemograma é a detecção de eosinofilia, que caracteriza-se pelo acréscimo de eosinófilos na circulação (SILVA et al, 2010). Os eosinófilos são células de defesa que respondem a infestações proliferativas de alérgenos e parasitos (THRALL et al, 2015), porém, não existe uma co-relação associada ao grau de parasitismo enfrentado pelos cães e a expressão de eosinófilos em virtude da incapacidade quantitativa expressa pelas técnicas usuais de diagnóstico coproparasitológico.

2 Objetivos

Objetivo geral

Determinar a prevalência de parasitos potencialmente zoonóticos no entorno e interior de escolas municipais e praias de Pelotas, RS, Brasil, e analisar a relação do grau da carga parasitária com parâmetros hematológicos de cães

Objetivos específicos

-Determinar a prevalência de ovos de Toxocarideos nas areas de recreação e entorno de escolas municipais e praias de Pelotas, RS;

-Determinar a prevalência de ovos e larvas de Ancilostomideos nas áreas de recreação e entorno de escolas municipais e praias de Pelotas, RS;

-Determinar a prevalência de cistos de *Giardia* spp., nas áreas de recreação e entorno de escolas municipais e praias de Pelotas, RS

-Determinar a relação da carga parasitária, expressa em ovos e occistos por grama de fezes com a eosinofilia em cães.

3 Artigos

3.1 Artigo 1

Estudo da contaminação ambiental por parasitos zoonóticos no entorno e interior de escolas municipais no extremo sul do Brasil

Alexsander Ferraz, Camila Moura de Lima, Eugênia Tavares Barwaldt, Tanize Angonesi de Castro, Bianca Conrad Bohm, William James Domingues Azário, Fábio Raphael Pascoti Bruhn, Leandro Quintana Nizoli, Márcia de Oliveira Nobre

Submetido à revista Archives of Veterinary Science

ESTUDO DA CONTAMINAÇÃO AMBIENTAL POR PARASITOS ZOONÓTICOS NO ENTORNO E INTERIOR DE ESCOLAS MUNICIPAIS NO EXTREMO SUL DO BRASIL

(Study of environmental contamination by zoonotic parasites in the outside and interior of municipal schools in extrem southern Brazil)

Resumo

O objetivo deste estudo foi identificar a presença de ovos, cistos e oocistos de parasitos potencialmente zoonóticos, em amostras fecais de cães e gatos no entorno das escolas municipais de Pelotas, Rio Grande do Sul, Brasil e em amostras de areia de suas praças de recreação. O material coletado foi proveniente de 41 escolas, dos sete bairros da cidade. As amostras de fezes, foram analisadas através das técnicas coproparasitológicas de Willis Mollay, Faust e Hoffmann, Pons e Janer. A areia, por sua vez, através das técnicas de centrifugo flutuação e de Rugai (1954). Os resultados evidenciaram que das 167 amostras fecais analisadas, 71,3% (119/167) foram positivas para parasitos. *Ancylostoma* foi o gênero mais prevalente, identificado em 52,1% das amostras, seguido de *Trichuris vulpis* (19,8%), *Giardia* spp. (15,0%), *Toxocara* spp. (9,0%), *Dipylidium caninum* (4,8%), *Cystoisospora* spp. (2,4%) e *Spirometra* sp. (2,4%). Nas areias houve predomínio de *Toxocara* spp., e *Ancylostoma* spp., observados em 18,7% e 14,8% respectivamente das praças de recreação. Estes resultados evidenciam a necessidade de práticas que previnam e controlem infecções parasitárias, como a guarda responsável de cães e gatos domiciliados e controle dos animais semidomiciliados ou abandonados, pois a presença destes parasitos nas proximidades e no interior das escolas, constitui um problema de saúde pública, devido a possibilidade de transmissão de zoonoses.

Palavras chave: helmintos; protozoários; zoonoses; fezes; animais.

Abstract

The aim of this study was to identify the presence of eggs, cysts and oocysts of potentially zoonotic parasites, in fecal samples from dogs and cats in the vicinity of municipal schools in Pelotas, Rio Grande do Sul, Brazil and in sand samples from their recreational squares. The material collected came from 41 schools in the city's seven neighborhoods. Stool samples were analyzed using the coproparasitological techniques of Willis Mollay, Faust and Hoffmann, Pons and Janer. The sand, in turn, through the techniques of centrifugal flotation and Rugai (1954). The results showed that of the 167 fecal samples analyzed, 71.3% (119/167) were positive for parasites. *Ancylostoma* was the most prevalent genus, identified in 52.1% of the samples, followed by *Trichuris vulpis* (19.8%), *Giardia* spp. (15.0%), *Toxocara* spp. (9.0%), *Dipylidium caninum* (4.8%), *Cystoisospora* spp. (2.4%) and *Spirometra* sp. (2.4%). In the sands, there was a predominance of *Toxocara* spp., And *Ancylostoma* spp, observed in 18.7% and 14.8%, respectively, in recreational areas. These results show the need for practices that prevent and control parasitic infections, such as responsible guarding of dogs and cats living in the home and control of semi-domesticated or abandoned animals, as the presence of these parasites in and around schools is a public health problem. , due to the possibility of zoonoses transmission.

Keywords: helminthes; protozoa; zoonoses; feces; animals.

INTRODUÇÃO

O contato entre humanos e animais está cada vez mais próximo, sendo considerados até mesmo como membros da família. O Instituto Brasileiro de Geografia e Estatística (2020) estimou que 46,1% dos domicílios brasileiros possuem pelo menos um cão e 19,3%, gatos. Segundo a Organização Mundial da Saúde citado por Agencia de Notícia de Direitos Humanos (OMS, 2014), estima-se que no Brasil, haja aproximadamente, 30 milhões de animais abandonados, entre cães e gatos. Dessa forma um número importante de animais tem acesso a vias públicas utilizadas para lazer e recreação, notadamente em centros urbanos, aumentando assim o risco de contaminação ambiental através de suas fezes e de infecção para sua espécie e até mesmo humanos (Moura et al., 2013).

Os animais domésticos, especialmente cães e gatos, podem ser hospedeiros de uma ampla variedade de enfermidades com potencial zoonótico, ou seja, passíveis de transmissão aos seres humanos. Essas enfermidades incluem as parasitoses gastrintestinais, provocadas, em sua maioria, por helmintos e protozoários e que afetam mais de um bilhão de pessoas no mundo todo, representando um grave problema de saúde pública (Hotez et al. 2009; OMS, 2020).

Entre os parasitos gastrintestinais mais frequentes em cães e gatos, evidenciam-se, os helmintos *Ancylostoma* spp. e *Toxocara* spp., e o protozoário *Giardia* spp., responsáveis, respectivamente, pelas zoonoses parasitárias, larva *migrans* cutânea, larva *migrans* visceral e giardíase (Moro, 2008).

Dentre os suscetíveis, as crianças em idade pré-escolar e escolar fazem parte do grupo de risco, em virtude de seus hábitos geofágicos, práticas de higiene insuficientes, imunidade imatura e acesso frequente a pracinhas de recreação contendo areia nas creches e escolas, bem como praças e parques públicos, locais

de comum contaminação ambiental por fezes de cães e gatos parasitados (Santos et al., 2014; Delazeri e Lawisch, 2017; OMS, 2020).

Portanto, o objetivo deste estudo foi identificar a presença de formas evolutivas de parasitos potencialmente zoonóticos, em amostras fecais de cães e gatos no entorno das escolas municipais de Pelotas, Rio Grande do Sul e em amostras de areia das praças de recreação.

MATERIAL E MÉTODOS

O estudo foi desenvolvido em 41 escolas municipais de ensino fundamental e infantil da cidade de Pelotas RS, Brasil (31° 46’ 19” S, 52° 20’ 33” W). Pelotas é o terceiro município mais populoso do Rio Grande do sul, com uma população estimada de 343.132 habitantes (IBGE, 2020). O clima é o subtropical úmido, com temperatura média anual de 18 °C e índice pluviométrico anual de 1.400 milímetros (mm) (INMET, 2020). As escolas analisadas eram procedentes dos sete bairros da cidade, sendo eles: Areal (zona leste); Centro (zona sul); Fragata (zona oeste); Laranjal (zona leste); Três Vendas (zona norte); São Gonçalo (zona sul) e Barragem (zona oeste) (Figura 1).

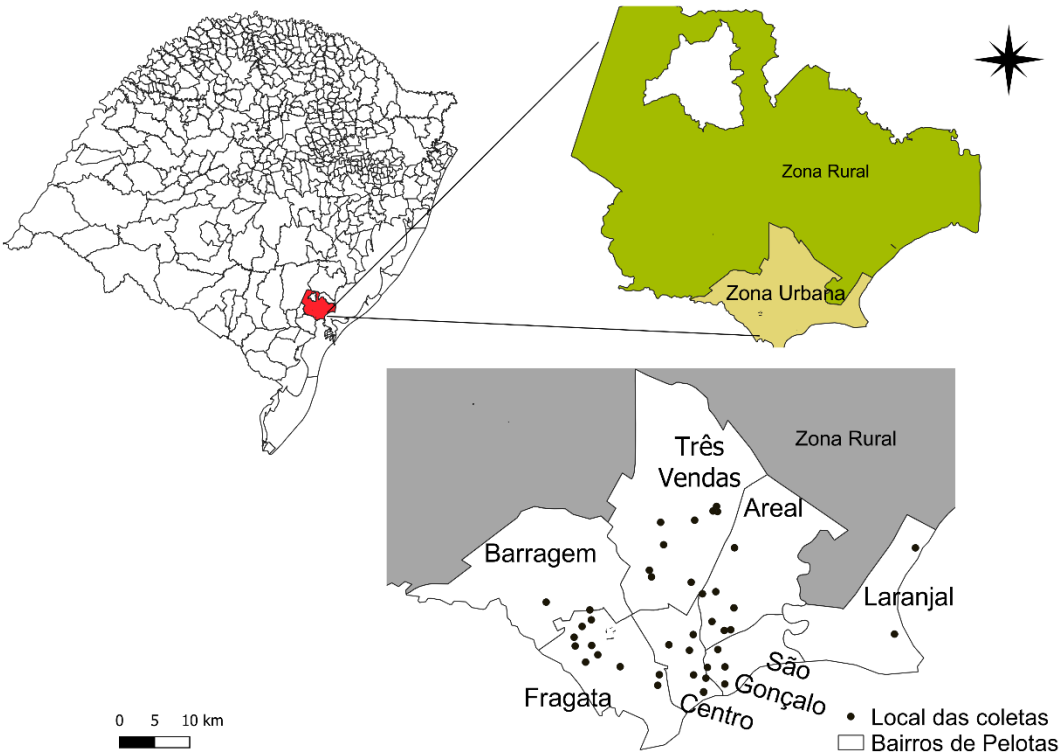

Figura 1 - Mapa com a localização dos bairros e das escolas estudadas no município de Pelotas, RS, Brasil.

Fonte: Prefeitura municipal de Pelotas.

As amostras fecais foram coletadas no entorno das escolas e acondicionadas em sacos plásticos individuais, identificados e armazenados em caixas isotérmicas contendo gelo retornável, para posterior análise no Laboratório de Doenças Parasitárias (LADOPAR) da Faculdade de Veterinária da Universidade Federal de Pelotas (UFPel). As fezes ressecadas foram descartadas, sendo consideradas somente as recentes.

As amostras de areia foram coletadas, em 27 destas escolas, por possuírem áreas de recreação com areia na parte interna. Foram coletadas por meio de raspagem da camada superficial do solo, recolhendo aproximadamente 250g de areia, com o auxílio de uma pá de jardim e acondicionadas em sacos plásticos, devidamente identificados. Foram coletadas duas amostras em cada quadrante e duas na área central de cada praça, totalizando dez amostras por escola.

Para as amostras de fezes as técnicas coproparasitológicas utilizadas, foram: Willis Mollay (1921), que consiste na flutuação de ovos leves de helmintos e oocistos de protozoários em solução hipersaturada; Faust (1938), técnica de centrifugo-flutuação com uma solução de sulfato de zinco a 33%, para pesquisa de cistos de *Giardia* spp e oocistos de protozoários; Hoffmann, Pons e Janer (HPJ) (1934), técnica de sedimentação espontânea, utilizada para observação de ovos pesados, como dos cestoides e trematódeos. A diferenciação dos gêneros de enteroparasitos, deu-se através das características morfológicas dos ovos, cistos e oocistos, através da visualização destes em microscopia ótica, em objetiva de 100 e 400x.

Para identificação de ovos e larvas de parasitos nas amostras de areia, foram realizadas as técnicas de centrifugo-flutuação, onde utilizou-se 50g de cada amostra de areia, as quais foram colocadas em beckers e adicionado 50ml de água e detergente neutro, sendo posteriormente homogeneizadas. Transferiu-se a solução para tubos e centrifugou-se a 2.000 rpm durante cinco minutos. Os sedimentos foram ressuspendidos com solução hipersaturada de açúcar (densidade de 1.230) para promover a flutuação dos ovos. O volume foi completado até a formação de um menisco nas bordas do tubo. Após esta etapa, colocou-se-se uma lamínula, sendo mantida por 20 minutos. Após remoção e transferência da lamínula para lâminas de microscopia, foi realizada a leitura em microscopia ótica com objetiva de 100 e 400x. Para pesquisa de larvas, foi realizado a técnica de Rugai (1954), com modificações, onde colocou-se 25 gramas de cada amostra de areia em uma gaze dobrada, fechando-a com barbante ou elástico, formando uma espécie de “trouxa”. A gaze foi colocada em uma peneira comum sobre um cálice de sedimentação e colocou-se água a temperatura de 45ºC até que entrasse em contato com a amostra. Após cerca de 3 horas, o sobrenadante foi descartado e o sedimento coletado e transferido para

um tubo e centrifugado a 2000 rpm por 2 minutos. Após este processo, o sobrenadante do tubo foi descartado e o sedimento foi colocado entre lâmina e lamínula e utilizou-se o corante lugol para melhor visualização de ovos e larvas. A técnica de Hoffmann, Pons e Janer (HPJ) (1934), também foi utilizada para análise das amostras de areia, Colocou-se 50 gramas de cada amostra em um pote plástico e adicionou-se 50ml de água, sendo posteriormente homogeneizadas. Transferiu-se a solução através de um coador para um cálice de sedimentação e o volume foi completado com água. A solução permaneceu em repouso por 20 minutos, favorecendo a precipitação dos resíduos. O líquido sobrenadante foi descartado e substituído por água limpa promovendo a ressuspensão do precipitado. Esta operação foi repetida até que o sobrenadante ficasse claro. Então, com uma pipeta de Pasteur, realizou-se a coleta de uma alíquota do sedimento, a qual foi depositada em uma lâmina de microscopia e coberta com uma lamínula, sendo posteriormente analisada em microscopia ótica com objetiva de 100 e 400x.

RESULTADOS

Foram coletadas e analisadas, 167 amostras de fezes. Destas, 71,3% (119/167) foram positivas para pelo menos um gênero de parasito gastrintestinal, sendo 54,6% (65/119) apresentando monoparasitismo e 45,4% (54/119) com associação de parasitos. Ovos de *Ancylostoma* spp. foram os prevalentes, sendo observados em 87 amostras (52,1%). *Trichuris* foi o segundo gênero mais encontrado, sendo identificado em 33 amostras (19,8%), *Giardia*, presente em 25 amostras (15,0%), o terceiro. Ainda foram observados, em menor percentual, ovos de *Toxocara* spp. (9,0%), *Dipylidium caninum* (4,8%), *Spirometra* sp. (2,4%) e oocistos de *Cystoisospora* spp. (2,4%).

O bairro que apresentou maior prevalência de contaminação foi o Laranjal, com 100% das amostras positivas (5/5) e o Centro, a menor, com um total de 57,1% (16/28) (Tabela 1). A prevalência dos parasitos por bairro, está expresso na Figura 2.

Tabela 1 - Número de amostras de fezes positivas para parasitos gastrintestinais nas proximidades de escolas e bairros em Pelotas, RS, Brasil.

Bairro	Escolas (n)	Amostras coletadas (n)	Amostras positivas para parasitos n(%)
Centro	07	28	16(57,1)
Três Vendas	10	39	31(79,5)
Areal	06	21	16(76,2)
Fragata	11	51	36(70,6)
São Gonçalo	04	16	09(56,2)
Barragem	01	05	05(100)
Laranjal	02	07	06(85,7)
Total	41	167	119(71,3)

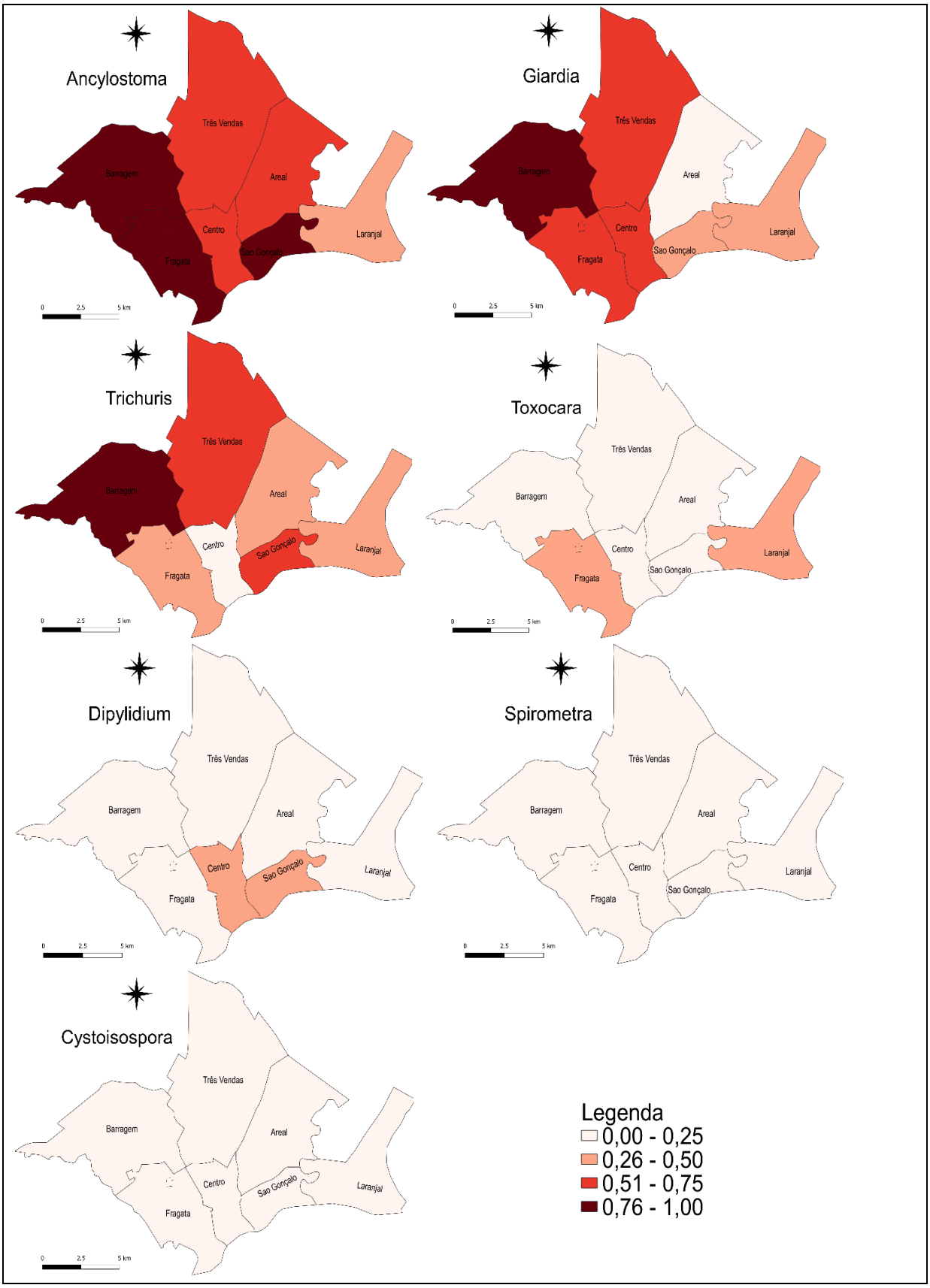

Figura 2 - Demonstração da prevalência, por bairro da cidade de Pelotas (RS), dos gêneros *Ancylostoma*, *Trichuris*, *Giardia*, *Toxocara*, *Dipylidium*, *Spirometra* e *Cystoisospora*, observados em amostras fecais de cães coletadas em áreas periescolares.
Fonte: Elaborado pelos autores

Das 27 praças de recreação analisadas, 8 foram positivas para formas evolutivas de parasitos gastrintestinais, representando 29,6% do total. As escolas que apresentaram maior prevalência de contaminação foram as do bairro Fragata com 60,0% de positividade (3/5) enquanto o bairro Barragem que não houve amostras positivas, a menor (Tabela 2). É importante considerar que entre os bairros haviam uma diferença no número de escolas. *Toxocara* spp., e *Ancylostoma* spp. foram os gêneros mais prevalentes, sendo observados em 18,5% (5/27) e 14,8% (4/27) das escolas, respectivamente. Ainda foram observados, oocistos de *Cystoisospora* spp. (7,4%) e ovos de *Spirometra* sp. (3,7%) e *Toxascaris* sp. (3,7%).

Tabela 2 - Prevalência de contaminação das amostras de areia, coletadas nas praças de recreação de escolas municipais de educação infantil de Pelotas, RS, por bairro.

Bairro	Escolas (n)	Escolas com amostras positivas n(%)
Centro	5	1(20,0)
Três Vendas	7	1(14,3)
Areal	4	1(25,0)
Fragata	5	3(60,0)
São Gonçalo	3	1(33,3)
Barragem	1	0(0%)
Laranjal	2	1(50,0)
Total	27	8(29,6)

DISCUSSÃO

O presente estudo, evidenciou que 71,7% das amostras fecais testadas, foram positivas para pelo menos um gênero de parasito gastrintestinal. Resultado semelhante foi encontrado em outros estudos, em praças públicas, tanto no Rio Grande do Sul, quanto em outros estados, como o de Correa et al. (2015), em Manaus e Lopes et al. (2014) no RS, que observaram, respectivamente, 77% e 71,6% de positividade para algum gênero de parasito. Ribeiro et al. (2013), analisando amostras fecais recolhidas no solo de praças públicas do município de Esteio (RS), observaram

que 58,6% destas, continham ovos de parasitos gastrintestinais, este percentual está um pouco abaixo ao encontrado no presente estudo.

Assim como em nosso trabalho, no qual o gênero prevalente foi o *Ancylostoma* spp., observado em 52,4% das amostras, Scaini et al. (2003), analisando a contaminação ambiental por ovos e larvas de helmintos no balneário Cassino, RS, encontraram predomínio deste mesmo parasito, presente em 71,3% das amostras. Outros estudos, como os de Matesco et al. (2006) em Porto Alegre, RS e Ferraz et al. (2018) nas praias de Pelotas, RS, também obtiveram maior frequência de *Ancylostoma* spp. Este parasito apresenta potencial zoonótico, sendo responsável, no homem, pelo quadro denominado larva *migrans* cutânea (LMC), comumente chamado de “bicho geográfico”, onde a larva de terceiro estágio (forma infectante), penetra através da pele, desencadeando uma inflamação cutânea, comumente observada em locais com maior contato com o meio contaminado, como pernas, nádegas e mãos (Coelho et al., 2009). A maior prevalência de ancilostomídeos pode ser explicada pelo fato dos cães não desenvolverem imunidade contra este parasito, podendo haver reinfecção ao longo da vida (Boag et al., 2003).

Ovos de *Toxocara* spp., foram visualizados em 9,0% (15/166) das amostras. Este resultado foi menos expressivo do que o encontrado por Fischer et al. (2003) e superior ao observado por Matesco et al. (2006), que obtiveram positividade de 19,3% e 0,8%, para este parasito, respectivamente em seus estudos. É o agente causador da toxocaríase, principalmente em filhotes, pois na maturidade, os cães desenvolvem forte imunidade contra ascarídeos (Capuano e Rocha 2006). Visto que cães adultos são mais frequentes nas ruas, justifica termos encontrado percentual mais baixo de *Toxocara* spp. No homem, é responsável pela zoonose parasitária larva *migrans* visceral (LMV) e larva *migrans* ocular (LMO), que ocorre pela ingestão de ovos

embrionados e migração das larvas através de diversos órgãos (Capuano e Rocha, 2006). Pelo hábito geofágico e onicofágico, esse tipo de zoonose é mais frequente em crianças (Gawor et al. 2008).

Nesse sentido, alguns estudos realizados com crianças de escolas de diferentes estados do Brasil, determinaram a presença de anticorpos anti-*Toxocara*, que variou de 15,0% a 51,6% (Campos et al., 2017; Fragoso et al., 2011; Coelho et al., 2004 e Schoenardie et al., 2013).

Trichuris vulpis foi encontrado em 19,8% das amostras (33/167). Alguns estudos também utilizando amostras fecais ambientais, observaram percentuais mais baixos, como Alves et al. (2014) e Matesco et al. (2006), que encontraram, respectivamente, 3,1% e 3,3%. Este parasito acomete o intestino grosso e a infecção ocorre através da ingestão de ovos contendo a larva infectante, em água ou alimentos contaminados com fezes de animais parasitados. Em condições ideais de temperatura e umidade, os ovos de *T. vulpis* podem permanecer viáveis no solo por até três a quatro anos (Trillo-Altamirano et al., 2003). Este fator pode justificar a frequência encontrada em nosso estudo. Apesar de ser pouco descrito, alguns trabalhos indicam seu potencial zoonótico, como o de Mirdha et al. (1998), que relataram a ocorrência de larva *migrans* visceral causada por *T. vulpis* e Dunn et al. (2002) que relataram um caso *T. vulpis* em uma mulher com úlcera duodenal e diarréia crônica.

Cistos de *Giardia* spp., forma infectante deste protozoário, foram observados em 15,0% das amostras (25/167). Este agente é capaz de infectar um amplo número de hospedeiros, dentre eles, mamíferos domésticos e os seres humanos, podendo causar gastroenterite, flatulência, diarreia e dores abdominais (Elbakri et al., 2014). A Organização Mundial da Saúde (OMS), estima que cerca de 280 milhões de pessoas no mundo sejam acometidas a cada ano por este protozoário, principalmente crianças

(Frasson et al., 2010). Alguns estudos realizados para pesquisa de enteroparasitos em escolares, diagnosticaram a presença de *Giardia* spp., como o de Gomes et al. (2010) no município de Bonito, MS, que observaram que dos 115 alunos testados, 14,8% foram positivos e Roque et al. (2005), que analisando amostras fecais de 191 crianças de escolas da periferia de Porto Alegre, RS, diagnosticaram *Giardia* spp. em 19 delas. Portanto, a presença deste parasito encontrada em nosso estudo, indica o potencial risco de infecção que os frequentadores destas escolas estão sujeitos.

Dipylidium caninum, Cystoisospora spp e *Spirometra* sp. foram os parasitos com menor prevalência, sendo observados em 4,8%, 2,4% e 2,4% das amostras, respectivamente. Outros estudos também demonstraram essa menor frequência no ambiente e vias públicas (Blazius et al., 2006; Paiva, 2014; Barros et al., 2018, Ferraz et al., 2019). A infecção por *Dipylidium caninum* ocorre através da ingestão acidental de pulgas ou piolhos (hospedeiros intermediários), contendo a larva infectante deste parasito. A saída de proglotes através do ânus pode causar prurido na região perianal, sendo este, o sinal clínico mais comum desta parasitose (Wani et al. 2013). Apesar de não ser comum, existem relatos de infecção humana por *D. caninum* em diversos países, acometendo principalmente crianças (Neira et al, 2008; Jiang et al., 2017). *Cystoisospora* spp. acomete o intestino delgado, ocasionando diarreia e má absorção de nutrientes, tornando o animal susceptível à infecções secundárias (Barutzki et al., 2013). *Spirometra* sp Acomete o intestino delgado, principalmente de cães e gatos, podendo parasitar também o homem, pois apresenta potencial zoonótico (Tantalean et al., 2005).

Na análise das areias, observou-se que 29,6% das escolas (8/27) possuíam amostras positivas para parasitos. Resultado semelhante, foi observado por Triska et al. (2016), que analisando amostras de areia em parques e praças públicas de São

Paulo, encontraram algum gênero de parasito em 30% destes. Alguns trabalhos realizados no Rio Grande do Sul, também diagnosticaram parasitos em areia, como Scaini (2003), na praia do Cassino, RS, Ginar (2006) em praças públicas do município de Uruguaiana, RS, Figueiredo et al. (2012) em escolas municipais de educação infantil de Uruguaiana e Matesco et al. (2006) na praia de Ipanema, em Porto Alegre, que observaram 86,1%, 100%, 37,7% e 13,3% respectivamente de amostras positivas.

Toxocara e *Ancylostoma* foram os gêneros mais prevalentes, sendo observados respectivamente em 18,5% e 14,8% das escolas. A presença de parasitos do gênero *Ancylostoma* e *Toxocara* na areia das escolas, é de grande importância em saúde pública, pois são agentes etiológicos de duas importantes zoonoses, a larva *migrans* cutânea (LMC) e a larva *migrans* visceral (LMV), respectivamente (Rey, 2002). Outros autores também relataram a presença de *Toxocara* spp. em amostras de areia, como Figueiredo et al. (2012), em escolas municipais de educação infantil em Uruguaiana, RS e Maciel et al. (2016) em parques e praças públicas de São Paulo, que encontraram 7,7% e 13,4% de amostras positivas, respectivamente. *Ancylostoma* spp., foi observado também em amostras de areia de seis creches do município de Várzea Paulista-SP, Brasil, onde detectaram este gênero de parasito em 50% dos locais (Chen e Mucci, 2012).

A contaminação do ambiente por estes agentes serve como indicativo do risco que a população tem de contrair estas infecções (Nunes et al. 2000). E deve-se ao acesso de cães e gatos a estes locais, pois são parasitos prevalentes nestas duas espécies (Ishizaki et al., 2006). Porém, no presente estudo, o acesso de cães à área de recreação das escolas era restrito, sugerindo que os felinos eram responsáveis pela contaminação da areia, pois os funcionários da maioria das escolas, relataram

que era frequente a presença de gatos no local. Outros autores também relataram a contaminação da areia em escolas, por parasitos gastrintestinais, presentes em fezes de gatos, como Araújo et al. (2000), que relataram a ocorrência de larva *migrans* cutânea em crianças de uma escola de educação infantil de Campo Grande, MS, onde foram observadas pegadas e fezes de gato na praça de recreação, e na análise parasitológica da areia, foi observado presença de larvas de ancilostomídeos.

Deve-se ter cuidado também com a procedência da areia utilizada nas caixas, pois esta pode vir contaminada, sendo fonte de infecção, mesmo que não haja acesso de animais ao local. Lima et al. (1984), relataram um surto de larva *migrans* cutânea em uma creche de Belo Horizonte, MG, onde 17 crianças, das 60 matriculadas, foram diagnosticadas com esta patologia. Na análise da areia das caixas, foram observadas larvas infectantes de ancilostomideos. A areia utilizada nesta creche era procedente de um depósito aberto, onde havia vários cães, possivelmente os responsáveis pela disseminação dos ovos de *Ancylostoma* spp.

Desta forma, a educação sobre medidas de higiene e atenção à saúde dos animais mantidos pela população é de suma importância para o controle de zoonoses. É necessário enfatizar a importância do cuidado sanitário e da guarda responsável de animais domésticos, uma vez que o desconhecimento da população sobre os riscos envolvidos é um dos principais fatores que desencadeiam essas doenças (Peruca et al., 2009). Outra medida importante a ser adotada pelas escolas, consiste em cobrir as caixas de areia com lona quando não estiverem em uso, principalmente durante a noite, impossibilitando o acesso de animais a estes locais.

CONCLUSÃO

Os resultados encontrados no presente estudo, indicam que há elevada ocorrência de parasitos gastrintestinais em fezes de cães, coletadas nas proximidades

de escolas municipais em Pelotas, RS, bem como na areia de suas praças de recreação. Isso evidencia o risco de infecção que os humanos e outros animais estão sujeitos. Fica evidente a necessidade de práticas que previnam e controlem infecções parasitárias, como a guarda responsável de cães e gatos domiciliados e controle dos animais semidomiciliados ou abandonados. Pois a partir destas medidas é possível reduzir a contaminação nestas áreas e, consequentemente, diminuir a exposição a estes agentes.

AGRADECIMENTOS

Agradeço à Coordenação de Aperfeiçoamento de Pessoal de Ensino Superior (CAPES), pela concessão da bolsa de pesquisa, ao CnPq (308152/2019-0), bem como a secretaria municipal de educação e desporto (Smed) do município de Pelotas, pela autorização e suporte na execução do projeto e a direção das escolas pela recepção.

REFERÊNCIAS

AGENCIA DE NOTÍCIA DE DIREITOS HUMANOS. Brasil tem 30 milhões de abandonados.2014. Disponível em: https://anda.jusbrasil.com.br/noticias/100681698/brasil-tem-30-milhoes-de-animais-abandonados. Acesso em 01 mai. 2020.

ALVES, A.P.S.M.; COÊLHO, F.A.Z.; COÊLHO, M.D.G. Frequência de enteroparasitos em fezes de cães coletadas em praças públicas do município de Pindamonhangaba-SP, Brasil. **Revista de Patologia Tropical**, v.43, n.3, p.341-350, 2014.

ARAÚJO, F.R.; ARAÚJO, C.P.; WERNECK, M. et al. Larva *migrans* cutânea em crianças de uma escola em área do Centro-Oeste do Brasil. **Revista de Saúde Pública**, v.34, n.1, p.84-85, 2000. BARROS, B.A.F.; PEREIRA, J.A.; BARRETO, L.A. et al. Ocorrência de parasitas gastrintestinais em fezes de cães coletadas em vias públicas do município de Valença – RJ. **Pubvet**, v.12, n.9, p.1-9, 2018.

BARUTZKI, D.; SCHAPER, R. Prevalence of Endoparasites in Young Dogs and Cats up to One Year of Age. **Parasitology Research**, v.112, n.1, p.119-131, 2013.

BLAZIUS, R.D.; SILVA, O.D.; KAULING, A.L. et al. Contaminação da areia do balneário de laguna, SC, por *Ancylostoma* spp., e *Toxocara* spp. em amostras fecais de cães e gatos. **Arquivos Catarinenses de Medicina**, v.35, n.3, p.55-58, 2006.

BOAG, P.R.; PARSONS, J.C.; PRESIDENTE, P.J. et al. Characterisation of humoral imune responses in dogs vaccinated with irradiated *Ancylostoma caninum*. **Veterinary Immunology and Immunopathology**, v.92, n.1-2, p.87-94, 2003.

CAMPOS, L.P.; CARVALHO, E.A.A.; SOARES, G.M. et al. Prevalência de Toxocaríase e Fatores Associados em Crianças de uma Escola Pública em Belo Horizonte, Minas Gerais, Brasil. **Infarma - Ciências Farmacêuticas**, v.29, n.3, p.226-234, 2017.

CAPUANO, D.M.; ROCHA, D.M. Ocorrência de parasitas com potencial zoonótico em fezes de cães coletadas em áreas públicas do município de Ribeirão Preto, SP, Brasil. **Revista Brasileira de Epidemiologia**, v.9, n.1, p.81-6, 2006.

CHEN, A.A.; MUCCI, J.L.N. Frequência de contaminação por helmintos em área de recreação infantil de creches no município de Várzea Paulista, São Paulo, Brasil. **Revista de Patologia Tropical**, v.41, n.2, p.195-202, 2012.

COELHO, W.M.D.; AMARANTE, A.F.T.; SOUTELLO, R.V.G. et al. Ocorrência de parasitos gastrintestinais em amostras fecais de felinos no município de Andradina, São Paulo. **Revista Brasileira de Parasitologia Veterinária**, v.18, n.2, p.46-49, 2009.

COELHO, L.M.; SILVA, M.V.; DINI, C.Y. et al. Human toxocariasis: a seroepidemiological survey in schoolchildren of Sorocaba, Brazil. **Memórias do Instituto Oswaldo Cruz**, v.99, p.553-557, 2004.

CORRÊA, C.A.S.; SOUZA, F.S.; LISBÔA, R.S. Ocorrência de parasitos zoonóticos em fezes de cães de praças públicas do centro da cidade de Manaus, AM. **Pubvet**, v.9, n.9, p.409-413, 2015

DELAZERI, M.A.F.; LAWISCH, G.K.S. Incidência de parasitos intestinais em crianças das Escolas Municipais de Educação Infantil e Ensino Fundamental de um município do interior do Rio Grande do Sul. **Revista Destaques Acadêmicos**, v.9, n.3, p.206-215, 2017.

ELBAKRI, A.; SAMIE, A.; BESSONG, P. et al. Detection and molecular characterisation of Giardia lamblia genotypes in Sharjah, United Arab Emirates. **Transaction of the Royal Society of Tropical Medicine Hygiene**, v. 108, n.8, p. 466-473, 2014.

FAUST, E.C.; D'ANTONI, J.S.; ODOM, V. A critical study of clinical laboratory technics for the diagnosis of protozoan cysts and helminth eggs in feces I. Preliminary communication. **American Journal of Tropical Medicine**, v18, n.2, p.169-183, 1938.

FERRAZ, A.; EVARISTO, T.A.; PIRES, B.S. et al. Ocorrência de parasitos gastrointestinais, em fezes de cães, encontradas na orla das praias de Pelotas, RS, Brasil. **Atas de Saúde Ambiental**, v.6, p.226-234, 2018.

FERRAZ, A.; PIRES, B.S.; EVARISTO, T.A. et al. Contaminação da areia da praia do Município de São Lourenço do Sul/RS por parasitos com potencial zoonótico presentes em fezes de cães. **Veterinária em Foco**, v.16, n.2, p.3-9, 2019.

FIGUEIREDO, M.I.O.; WENDT, E.W.; SANTOS, H.T.S. et al. Levantamento sazonal de parasitos em caixas de areia nas escolas Municipais de educação infantil em Uruguaiana, RS, Brasil. **Revista de Patologia Tropical**, v. 41, n. 1, p. 36-46, 2012.

FISCHER, C.D.B. Prevalência de helmintos em canis familiaris (Linnaeus 1758) no Hospital de Clínicas Veterinárias do Rio Grande do Sul através de diagnóstico post-mortem. **Acta Scientiae Veterinariae**, v.31, n1, p.63-64, 2003.

FRAGOSO, R.P.; MONTEIRO, M.B.M.; LEMOS, E.M. et al. Anti-*Toxocara* antibodies detected in children attending elementary school in Vitoria, State of Espírito Santo, Brazil: prevalence and associated factors. **Revista da Sociedade Brasileira de Medicina Tropical**, v.44, n.4, p.461-6, 2011.

FRASSON, A.P.; VIEIRA, P.B.; DE CARLI, G.A. et al. *Giardia lamblia*: Distribuição de microtúbulos no citoesqueleto de trofozoítos e cistos utilizando taxóide fluorescente. **Revista de Patologia Tropical**, v.39, n.1, p.21-32, 2010.

GAWOR, J.; BORECKA, A.; ZARNOWSKA, H. et al. Environmental and personal risk factors for toxocariasis in children with diagnosed disease in urban and rural areas of central Poland. **Veterinary parasitology**, v.155, n.3-4, p.217-222, 2008.

GINAR, R.M.B.; GALARÇA, R.C.G.; PICAVÊA, J.P. et al. Índice de contaminação do solo por ovos dos principais nematóides de caninos nas praças públicas da cidade de Uruguaiana- RS, Brasil. **Revista FZVA**, v.13, n.1, p.103-11, 2006.

GOMES, P.D.M.F.; NUNES, V.L.B.; KNECHTEL, D.S. et al. Enteroparasitos em escolares do distrito Águas do Miranda, município de Bonito, Mato Grosso do Sul. **Revista de Patologia Tropical**, v.39, n.4, p.299-307, 2010.

HOFFMAN, W.A.; PONS, J.A.; JANER, J.L. Sedimentation concentration method in Schistosomiasis mansoni. **The Puerto Rico Journal of Public Health and Tropical Medicine**, v.9, p.283-298, 1934.

HOTEZ, P.J.; FENWICK, A.; SAVIOLI, A. et al. Rescuing the bottom billion through control of neglected tropical diseases. **Lancet**, v.373, p.1570-1575, 2009.

Instituto Brasileiro de Geografia e Estatistica (IBGE). Pesquisa Nacional de Saúde 2019. Acesso e utilização dos serviços de saúde, acidentes e violências: Presença de animais no domicílio. Rio de Janeiro, Brasil. 89 p., 2020. Disponível em: <https://biblioteca.ibge.gov.br/visualizacao/livros/liv101748.pdf>. Acesso em: 02 abr. 2021.

Instituto Brasileiro de Geografia e Estatistica (IBGE). Disponível em: https://www.ibge.gov.br/cidades-e-estados/rs/pelotas.html. Acesso em 02 mai. 2020.

Instituto Nacional de Meteorologia (INMET). Disponível em: https://portal.inmet.gov.br/. Acesso em: 03 mai. 2020.

ISHIZAKI, M.N.; NASCIMENTO, A.A.; KANETO, C.N. et al. Freqüência e intensidade parasitária de helmintos gastrintestinais em felinos da zona urbana do município de Araçatuba, SP. **ARS Veterinária**, v.22, n.3, p.212-216, 2006

JIANG, P.; ZHANG, X.; LIU, R.D. et al. A Human Case of Zoonotic Dog Tapeworm, *Dipylidium caninum* (Eucestoda: Dilepidiidae), in China. **The Korean Journal of Parasitology**, v.55, n.1, p.61-64, 2017.

LIMA, W.S.; CAMARGO, M.C.V.; GUIMARÃES, M.P. Surto de Larva *Migrans* Cutânea em uma creche de Belo Horizonte, Minas Gerais (Brasil). **Revista do Instituto de Medicina Tropical**, v.26, n.2, p.122-124, 1984.

LOPES, T.V.; FERNANDES, C.O.M.; MICHELON, L. et al. Parasitas zoonóticos em fezes de cães de praças públicas em municípios da região sul do Rio Grande do Sul, Brasil. **Revista Brasileira de Higiene e Sanidade Animal**, v.8, n.2, p.242-250, 2014.

MACIEL, J.S.; ESTEVES, R.G.; SOUZA, M.A.A. Prevalência de helmintos em areias de praças públicas do município de São Mateus, Espírito Santo, Brasil. **Natureza Online**, v.14, n.2, p.15-22, 2016.

MATESCO, V.C.; MENTZ, M.B.; ROTT, M.B. et al. Contaminação sazonal por ovos de helmintos na praia de Ipanema, em Porto alegre, Rio Grande do Sul, Brasil. **Revista de Patologia Tropical**, v.35, n.2, p.135-141, 2006.

MIRDHA, B.R.; SINGH, I.G.; SAMANTRAY, J.C. et al. *Trichuris vulpis* infection in slum children. **Indian Journal of Gastroenterology**, v.17, n.4, p.154, 1998.

MORO, B.C.; PRADEBON, J.B.; SANTOS, H.T.; et al. Ocorrência de *Ancylostoma* spp. e *Toxocara* spp. em praças e parques públicos dos municípios de Itaqui e Uruguaiana, fronteira oeste do Rio Grande do Sul. **Biodiversidade Pampeana**, v.6, n.1, p. 25-29, 2008.

MOURA, M.Q.; JESKE, S.; VIEIRA, J.N. et al. Frequency of geohelminths in public squares in Pelotas, RS, Brazil. **Revista Brasileira de Parasitologia Veterinária**, v. 22, n. 1, p. 175-178, 2013.

NEIRA, P.; JOFRÉ, L.; MUÑOZ, N. Infección por Dipylidium caninum em un preescolar. Presentación del caso y revisión de la literature. **Revista Chilena de Infectologia,** v.25, n.6, p.465-471, 2008.

NUNES, C.M.; PENA, F.C.; NEGRELI, G.B. et al. Ocorrência de larva *migrans* na areia de áreas de lazer das escolas municipais de ensino infantil, Araçatuba, SP, Brasil. **Revista de Saúde Pública**, v.34, n.6, p.656-8, 2000.

OMS. Organização Mundial da Saúde. Helmintiasis transmitidas por el suelo. 2020. Disponível em: <https://www.who.int/es/news-room/fact-sheets/detail/soil-transmitted-helminth-infections>. Acesso em: 05 abr. 2020.

PAIVA, A.B.; SOUZA, F.S.; LISBÔA, R.S. Ocorrência de parasitos com potencial zoonótico em áreas de feiras públicas da cidade de Manaus, AM. **Revista Brasileira de Higiene e Sanidade Animal**, v.8, n.4, p. 234-242, 2014.

PERUCA, L.C.B.; LANGONI, H.; LUCHEIS, S.B. Larva migrans visceral e cutânea como zoonoses: revisão de leitura. **Veterinária e Zootecnia**, v.16, n.4, p.601-616, 2009.

REY, L. **Bases da parasitologia médica**. 2a ed. Rio de Janeiro: Guanabara Koogan; 2002.

RIBEIRO, K.L.; FREITAS, T.D.; TEIXEIRA, M.C. et al. Avaliação da ocorrência de formas parasitárias no solo de praças públicas do município de Esteio (RS). **Revista Acadêmica: Ciências Agrárias e Ambientais**, v.11, n.1, p.59-64, 2013.

ROQUE, F.C.; BORGES, F.K.; SIGNORI, L.G.H. et al. Parasitos intestinais: prevalência em escolas da periferia de Porto Alegre-RS. **Newslab,** v.69, p.152-162, 2005.

RUGAI, E.; MATTOS, T.; BRISOLA, A.P. Nova técnica para isolar larvas de nematóides das fezes: modificação do método de Baermann. **Revista do Instituto Adolfo Lutz**, v.14, n.1, p.5-8, 1954.

SANTOS, J.A.; VIEIRA, L.J.; CARVALHO, G.A. et al. Avaliação da contaminação por parasitas zoonóticos em praças públicas da cidade de Muriaé (MG). **Revista Cientifica Faminas**, v.12, n.2, p.46-51, 2017.

SCAINI, C.J.; TOLEDO, R.N.; LOVATEL, R. et al. Contaminação ambiental por ovos e larvas de helmintos em fezes de cães na área central do Balneário Cassino, Rio Grande do Sul. **Revista Sociedade Brasileira de Medicina Tropical**, v.36, n.5, p.617-19, 2003.

SCHOENARDIE, E.R.; SCAINI, C.J.; BROD, C.S. et al. Seroprevalence of *Toxocara* infection in children from Southern Brazil. Journal of Parasitology, v. 99, n.3, p.537-9, 2013.

TANTALEAN, M.; MICHAUD, C. Huésped definitivo de *Spirometra mansonoides* (Cestoda, Diphyllobothriidae) en el Perú. **Revista Peruana de Biologia**, v.12, n.1, p.153-157, 2005.

TRILLO-ALTAMIRANO, M.P.; CARRASCO, A.J.; CABRERA, R. Prevalência de helmintos enteroparásitos zoonóticos y factores em *Canis familiaris* em uma zona urbana de la ciudad de Ica, Peru. **Parasitologia latino-americana**, v.58, n.3-4, p.136-141, 2003.

TRISKA, A.B.L.; ALVES, A.J.S.; SOUZA, V.A.F. et al. Pesquisa de ovos de parasitas em parques e praças públicas de São Paulo. **Atas de Saude Ambiental**, v.4, n.1, p.194-201, 2016.

WANI, Z.A.; ALLAIE, I.M.; SHAH, B.M. et al. *Dipylidium caninum* infection in dogs infested with fleas. **Journal of Parasitic Diseases**, v.39, n.1, p.73-75, 2013.

WILLIS, I.I. A simple levitation method for the detection of hookworm ova. **Medical Journal of Austrália**, v.2, n18, p.375-376, 1921.

3.2 Artigo 2

Contaminação das praias do município de Pelotas, Rio Grande do Sul, Brasil, por ovos, cistos e oocistos de parasitos gastrintestinais de cães

Alexsander Ferraz, Camila Moura de Lima, Eugênia Tavares Barwaldt, Tanize Angonesi de Castro, Eduarda Machado dos Santos, Tatiana de Ávila Antunes, Leandro Quintana Nizoli, Márcia de Oliveira Nobre

Aceito para publicação na revista Ciência Animal (UECE)

CONTAMINAÇÃO DAS PRAIAS DO MUNICÍPIO DE PELOTAS, RIO GRANDE DO SUL, BRASIL, POR OVOS, CISTOS E OOCISTOS DE PARASITOS GASTRINTESTINAIS DE CÃES

(Contamination of the beaches of the municipality of Pelotas, Rio Grande do Sul, Brazil, by eggs, cysts and oocysts of gastrointestinal parasites of dogs)

Alexsander FERRAZ[*1]; Camila Moura de LIMA[1]; Eugênia Tavares BARWALDT[1]; Tanize Angonesi de CASTRO[1]; Eduarda Machado dos SANTOS[1]; Tatiana de Ávila ANTUNES[1]; Leandro Quintana Nizoli[1]; Márcia de Oliveira NOBRE[1]

[1]Faculdade de Veterinária da Universidade Federal de Pelotas (UFPel), Campus Capão do Leão s/n, CEP: 96.160-000. *E-mail: xanderferraz@yahoo.com.br

RESUMO

Este trabalho teve como objetivo, detectar ovos, cistos e oocistos de parasitos com potencial zoonótico, em fezes de cães, encontradas na orla das praias do município de Pelotas, RS, Brasil. Entre os meses de setembro de 2018 e agosto de 2019 foram coletadas 12 amostras mensais em cada uma das três praias estudadas (Laranjal, Barro Duro e Colônia de pescadores Z3), totalizando 36 amostras mensais e 432 no total. As técnicas utilizadas para análise foram: Willis-Mollay; (1921), Faust (1938) e Hoffman, Pons e Janer (1934). Dentre as amostras analisadas, 73,4%(317/432) foram positivas para algum gênero de parasito. Ovos de *Ancylostoma* spp. foram os prevalente em todas as praias, presente em 54,6% das amostras. Z3 e Barro Duro foram os locais que apresentaram maior percentual de contaminação, com média de 85,4% e 84,7% respectivamente, já o laranjal apresentou a menor média, com 50,3%. Pelo fato de ser um local público, a presença de ovos e cistos de parasitos zoonóticos indicam potencial risco para a população e também para os animais que frequentam estes locais. Desta forma, medidas devem ser adotadas com a finalidade de reduzir a contaminação nestas áreas e, consequentemente, diminuir a exposição a esses agentes.

Palavras chave: Zoonoses, contaminação ambiental, prais, helmintos, protozoários.

ABSTRACT

This work aimed to detect eggs, cysts and oocysts of parasites with zoonotic potential, in dog feces, found on the edge of the beaches in the municipality of Pelotas, RS, Brazil. Between september 2018 and august 2019, 12 monthly samples were collected on each of the three beaches studied (Laranjal, Barro Duro and Colony of fishermen Z3), totaling 36 monthly samples and 432 in total. The techniques used for analysis were: Willis-Mollay; (1921), Faust (1938) and Hoffman, Pons and Janer (1934). Among the analyzed samples, 73.4% (317/432) were positive for some type of parasite. *Ancylostoma* spp. eggs were prevalent on all beaches, present in 54.6% of the samples. Z3 and Barro Duro were the places that presented the highest percentage of contamination, with an average of 85.4% and 84.7% respectively, while the Laranjal presented the lowest average, with 50.3%. Because it is a public place, the presence of eggs and cysts of zoonotic parasites indicate potential risk for the population and also for the animals that frequent these places. Thus, measures must be adopted in order to reduce contamination in these areas and, consequently, reduce exposure to these agents.

Keywords: Zoonosis, environmental contamination, beaches, helminthes, protozoa.

INTRODUÇÃO

O cão representa o animal doméstico que mais convive com o homem e esta relação promove uma série de benefícios físicos e emocionais (LEITE *et al.*, 2004; SANTOS *et al*., 2007). No entanto, isto acarreta em uma maior exposição humana à agentes causadores de zoonoses parasitárias (PEROBELLI, 2009). A problemática se expande com o gradativo aumento de cães, inúmeros sem acompanhamento veterinário, além da falta de informação relacionada à educação sanitária (HEUKELBACH *et al*., 2002).

O risco de infecção para humanos não está limitado somente ao ambiente doméstico, uma vez que a facilidade de acesso dos cães a locais públicos, como praias, aumenta a contaminação ambiental pela presença de fezes contendo ovos de helmintos e cistos oocistos de protozoários (OLIVEIRA *et al.*, 2009 MOTA, 2014). Consequentemente, representa um problema de saúde pública relacionado com fatores econômicos, socioculturais e ambientais (CASTRO *et al*., 2005; CASSENOTE *et al*., 2011; TELLES *et al*., 2014).

Entre as parasitoses gastrintestinais mais frequente em cães, tanto domiciliados e peridomiciliados quanto errantes (MOTA, 2014), destacam-se: a Ancilostomíase, a Toxocaríase (GUIMARÃES *et al.*, 2005) e a Giardíase, causadas respectivamente pelos helmintos *Ancylostoma* spp. e *Toxocara* spp. e pelo protozoário *Giardia* spp. (CAPUANO e ROCHA, 2006). Tais enfermidades interferem negativamente no desenvolvimento do animal, com ação espoliativa de nutrientes e transtornos intestinais, com sinais clínicos variados, de acordo com a espécie e a quantidade de parasitos (MARIANI *et al*., 2014).

É importante destacar que no homem, a larva *migrans* cutânea (LMC), conhecida também como “bicho geográfico”, é uma zoonose parasitária causada pela penetração de larvas infectantes de *Ancylostoma* spp. na epiderme através do contato direto (FERREIRA *et al*., 2009; Souza et al., 2010). Assim, acarreta em uma inflamação cutânea autolimitante, provocando irritação e erupções serpiginosas, frequentemente observadas nas pernas, pés, nádegas e mãos. Tal enfermidade afeta principalmente crianças devido ao maior contato com o solo contaminado e pelo hábito geofágico e onicofágico (CASTRO *et al*., 2005).

Já na larva *migrans* visceral (LMV), o homem infecta-se através da ingestão acidental de ovos larvados de *Toxocara* spp. presente em locais contaminados. Após a ingestão, as larvas infectantes eclodem no intestino e migram pela via linfática ou circulação portal para vários órgãos, principalmente fígado e pulmões. Ocasionalmente, podem atingir o coração, sistema nervoso central e globo ocular (SANTOS *et al*., 2009). Outra zoonose parasitária que deve ser ressaltada é a Giardíase. No homem, a forma de infecção é através da ingestão de água e

alimentos contaminados com cistos infectantes de *Giardia* spp. (MUNDIM *et al*., 2003; CAMPOS *et al.*, 2008).

É importante avaliar a presença de fezes de cães parasitados em locais públicos, com o intuito de determinar a contaminação ambiental. Além disso, é necessário a adoção de medidas profiláticas e a conscientização da população para evitar a disseminação de zoonoses, promovendo cuidados com a saúde dos seres humanos e dos animais (CAPUANO e ROCHA, 2006).

Este trabalho teve como objetivo, identificar ovos de helmintos, oocistos e cistos de protozoários em amostras fecais de cães, nas praias do município de Pelotas, Rio Grande do Sul, Brasil.

MATERIAL E MÉTODOS

Amostragem

O presente estudo, foi realizado entre os meses de setembro de 2018 e agosto de 2019, quando foram coletadas 12 amostras fecais por mês em cada uma das praias do município de Pelotas (Laranjal, Barro Duro e Z3), totalizando 36 amostras mensais e 432 ao longo de todo trabalho.

Todas as amostras coletadas eram recentes (viáveis) e foram acondicionadas em sacos plásticos individuais, identificados e armazenados em caixas isotérmicas contendo gelo retornável para posterior análise no Laboratório de Doenças Parasitárias (LADOPAR) da Faculdade de Veterinária da Universidade Federal de Pelotas (UFPel).

Análise coproparasitológica

As amostras foram submetidas as seguintes técnicas coproparasitológicas: Willis-Mollay (1921), que consiste na flutuação de ovos leves de helmintos em solução hipersaturada; Faust (1938), técnica de centrifugo flutuação em solução de sulfato de zinco a 33%, utilizada para pesquisa de cistos de *Giardia* spp. e oocistos; técnica de Hoffmann, Pons e Janer (1934), que utiliza o princípio da sedimentação espontânea, para pesquisa de ovos pesados, como dos cestoides e trematódeos. A diferenciação dos gêneros de enteroparasitos, deu-se através das características morfológicas dos ovos, cistos e oocistos, através da visualização destes em microscopia ótica, em objetiva de 100 e 400x.

Análise estatística

As análises estatísticas foram realizadas por meio do Intervalo de Confiança (IC), utilizando o programa estatístico Open Epi, versão 3.01, considerando-se o nível de significância α igual a 5%.

RESULTADOS

Das 432 amostras analisadas, 317 foram positivas para pelo menos um gênero de parasito, representando 73,4% do total. Destas, 207 (78%) apresentavam contaminação simples e 59 (22%), associação de parasitos. A colônia de pescadores Z3 e a praia do Barro Duro foram as que apresentaram maior percentual de contaminação, com média de 85,4% e 84,7% respectivamente das amostras positivas (Tabela 1). O parasito mais frequente foi o *Ancylostoma* spp., presente em 236 amostras (54,6%). Ovos de *Trichuris vulpis* foram o segundo mais observado, sendo identificado em 106 amostras (24,5%) (Tabela 2 e 3). Ainda foram encontrados, em menor frequência, ovos de *Toxocara* spp, *Toxascaris*, sp. e oocistos de *Cystoisospora* spp.

Tabela 1 - Prevalência de parasitos gastrintestinais, encontrados em amostras fecais de cães, presentes nas praias de Pelotas, RS, Brasil, entre os meses de setembro de 2018 e agosto de 2019.

	SET/18	OUT/18	NOV/18	DEZ/18	JAN/19	FEV/19	MAR/19
Laranjal	50,0	33,3	41,7	50,0	58,3	33,3	58,3
Barro Duro	83,3	91,7	75,0	66,7	83,3	83,3	91,7
Z3	75,0	91,7	83,3	58,3	83,3	75,0	91,7

	ABR/19	MAI/19	JUN/19	JUL/19	AGO/19	TOTAL	IC* 95%
Laranjal	58,3	33,3	50,0	66,6	70 ,0	50,3	41,9-58,1
Barro Duro	75,0	100	83,3	100	83,3	84,7	77,9-89,7
Z3	83,3	91,7	100	100	91,7	85,4	78,7-90,2

*IC= Intervalo de Confiança

Tabela 2 – Prevalência de parasitos, em amostras fecais de cães, coletadas nas praias do município de Pelotas, RS, por gênero e seus respectivos limites superior e inferior no intervalo de confiança ao nível de significância (α) de 5% de probabilidade.

Gênero	Amostras positivas	%	IC* 95%
Ancylostoma spp.	236	54,6	49,9 - 59,3
Trichuris vulpis	106	24,5	20,7 - 28,8
Giardia spp.	43	10,0	7,5 -13,1
Cystoisospora spp.	17	3,9	2,5 - 6,2
Toxocara spp.	15	3,5	2,1 - 5,6
Dipylidium caninum	15	3,5	2,1 - 5,6
Toxascaris sp.	7	1,6	0,8 – 3,3
Spirometra sp.	2	0,5	0,1 – 1,7

*IC= Intervalo de Confiança

Tabela 3 - Frequência de parasitos, encontrados em amostras fecais de cães, presentes nas praias do município de Pelotas, RS, por praia.

	Laranjal	Barro Duro	Z3
Gêneros	Amostras positivas n(%)	Amostras positivas n(%)	Amostras positivas n(%)
Ancylostoma spp.	49(34,0)	89(61,8)	98(68,1)
Trichuris vulpis	16(11,1)	48(33,3)	42(29,2)
Giardia spp.	11(7,6)	15(10,4)	17(11,8)
Dipylidium caninum	4(2,8)	7(4,9)	4(2,8)
Cystoisospora spp.	3(2,1)	8(5,6)	6(4,2)
Toxascaris sp.	2(1,4)	3(2,1)	2(1,4)
Toxocara spp.	2(1,4)	7(4,9)	6(4,2)
Spirometra sp.	-	2(1,4)	-

DISCUSSÃO

O presente estudo evidenciou contaminação em 73,4% (317/432) das amostras analisadas. Outros trabalhos também relatam a presença de parasitos em amostras fecais de cães, coletadas em praias, como o de Sousa *et al*. (2014), que detectaram 75,4% de parasitismo em João Pessoa, PB. Já Blazius *et al*. (2006) e Bricarello *et al*. (2018), identificaram, em praias do estado de Santa Catarina, 64,4% e 43,2% de parasitos com importância zoonótica, respectivamente. No Rio Grande do Sul, Matesco *et al*. (2006), na praia de Ipanema, em Porto Alegre, e Scaini *et al*. (2003), no balneário Cassino, em Rio Grande, observaram contaminação em 33,9% e 86,1% das amostras, respectivamente.

Ovos de *Ancylostoma* spp., foram os mais prevalentes, presentes em 54,6% (236/432) das amostras, como também observado por Santiago e Gagliani, (2011) em amostras coletadas na praia de São Vicente, SP. A frequência encontrada no presente estudo foi superior ao relatado por Matesco *et al*. (2006), (29,8%) e inferior a Scaini *et al*. (2003), (71,3%) e Blazius *et al*. (2006), (93%). A maior ocorrência de *Ancylostoma* spp nas amostras, indica um potencial risco para humanos de contrair larva *migrans* cutânea, no contato com a areia da praia.

O segundo gênero mais detectado foi *Trichuris vulpis*. (24,5%), parasito que acomete o intestino grosso de cães (TRAVERSA, 2011). A infecção ocorre através da ingestão de ovos contendo a larva infectante, em água ou alimentos contaminados com fezes de animais parasitados. A infecção por *T. vulpis* também tem sido relatada em humanos (SINGH *et al*., 1993; MÁRQUEZ-NAVARRO *et al*., 2012). DUNN *et al*. (2002) relataram um caso humano de *T. vulpis* em uma mulher com úlcera duodenal e diarréia crônica, que convivia com cinco cães, o que evidencia o seu potencial zoonótico.

Cistos de *Giardia* spp, foram observados em 10,0% (43/433) das amostras. Frequência inferior foi encontrada por Bricarello *et al*. (2020), que pesquisando parasitos zoonóticos em fezes de cães e gatos em praias de Florianópolis, SC, observaram cistos em 2% das amostras. Este protozoário é capaz de infectar um amplo número de hospedeiros, como aves, répteis, mamíferos domésticos e silvestres, e também os seres humanos, infectando especialmente crianças em regiões com saneamento básico precário (RAYAN *et al*., 2010; HARTINI *et al*., 2013; ELBAKRI *et al*., 2014). Alguns autores relatam a presença de *Giardia* spp. em crianças, como Rodrigues *et al*. (2014), que analisando o parasitismo em alunos de centros de educação infantil de Paranavaí, PR, constataram que das 715 crianças testadas, 169 foram diagnosticadas com cistos de *Giardia* spp. e Roque *et al*. (2005), que analisando amostras fecais de 191 crianças de escolas da periferia de Porto Alegre, RS, diagnosticaram o parasito em 19 delas.

Ovos de *Toxocara* spp. foram observados em apenas 3,5% das amostras (15/432). Matesco *et al*. (2006) analisando amostras fecais de cães presentes na praia de Ipanema, em Porto Alegre, RS, observaram 3,3% de positividade para este gênero de parasito, valor próximo ao encontrado em nosso estudo. Nos cães, a infecção pode ocorrer por via transplacentária, lactogênica, ingestão de ovos embrionados do meio ambiente e ingestão de larvas presentes em hospedeiros paratênicos (OVERGAAUW e VAN KNAPEN, 2013). Acomete principalmente filhotes, pois os cães, na maturidade desenvolvem forte imunidade contra ascarídeos (TAN, 1997). Visto que cães adultos são mais frequentes nos espaços públicos, justifica o percentual mais baixo de *Toxocara* spp, encontrado em nosso estudo.

Cápsulas ovígeras de *Dipylidium caninum* foram visualizadas em 3,5% das amostras. Outros autores também observaram este parasito em amostras fecais ambientais, como Rosales e Malheiros (2017) no município de Cáceres, MT e Paiva *et al*. (2014) em Manaus AM, com positividade de 1,7% e 2,7%, respectivamente. Cães e gatos infectam-se com este cestoide através da ingestão do hospedeiro intermediário (pulgas e piolhos) contendo a larva cisticercóide no seu interior (CABELLO *et al*. 2011). Apesar de pouco comum, a infecção em humanos por *D. caninum* é relatada em vários países, principalmente em crianças, que pelo hábito de brincarem com cães e gatos, podem acidentalmente ingerir suas pulgas.

Oocistos do protozoário *Cystoisospora* spp. foram observados em 3,9% das amostras. Ferraz *et al*. (2019), analisando a contaminação ambiental na praia do município de São Lourenço do Sul, RS, detectaram oocistos deste parasito em 4,0% das amostras. Este parasito é responsável por quadros de diarreia e má absorção, principalmente em filhotes, ocasionando diminuição da absorção de nutrientes (BARUTZKI *et al*., 2013).

Foram observados ainda, embora com menor frequência, ovos de *Toxascaris* sp. e *Spirometra* sp., presentes em 1,6% e 0,5% das amostras, respectivamente. Alguns estudos, também realizados em praias, também identificaram ovos destes gêneros de parasitos, como o de BLAZIUS *et al*. (2006) em Laguna, SC e SCAINI *et al*. (2003) no balneário Cassino, RS, que encontraram 17,2% de *Spirometra* sp. e 0,4% de *Toxascaris* sp, respectivamente.

CONCLUSÃO

A partir dos resultados evidenciados neste trabalho, conclui-se que há contaminação da orla das praias do município de Pelotas, RS por parasitos gastrintestinais de cães. O fato da maioria destes agentes serem responsáveis por zoonoses de interesse em saúde pública, fica evidente o risco de infecção que humanos e outros animais, frequentadores dessas praias, estão expostos. Desta forma, é necessário adoção de medidas para controle e prevenção destas enfermidades, como a guarda responsável de cães e gatos domiciliados e controle dos animais semidomiciliados ou abandonados, pois a partir destas medidas é possível reduzir a contaminação ambiental e, consequentemente, diminuir a exposição a estes agentes.

AGRADECIMENTOS

Agradeço à Coordenação de Aperfeiçoamento de Pessoal de Ensino Superior (CAPES), pela concessão da bolsa de pesquisa.

REFERÊNCIAS

BARUTZKI, D.; SCHAPER, R. Age-dependant. Prevalence of Endoparasites in Young Dogs and Cats up to One Year of Age. Parasitology Research, v.112, n.1, p.119-131, 2013.

BLAZIUS, R.D.; SILVA, O.S.; KAULING, A.L.; RODRIGUES, D.F.P.; LIMA, M.C. Contaminação da areia do Balneário de Laguna, SC, por Ancylostoma spp, e Toxocara spp. em amostras fecais de cães e gatos. Arquivos Catarinenses de Medicina, v.35, n.3, p.55-58, 2006.

BRICARELLO, P.A.; MAGAGNIN, E.A.; OLIVEIRA, T.; SILVA, A.; LIMA, L.M. Contamination by parasites of zoonotic importance in fecal samples from Florianópolis Beaches, Santa Catarina State. Brazil**.** Brazilian Journal of Veterinary Research and Animal Science, v.55, n.1, p.1-10, 2018.

BRICARELLO PA., SILVA, A., OLIVEIRA, T., LIMA, LM. Potential zoonotic parasites in dog and cat feces from three beaches and surrounding areas of Greater Florianópolis, Santa Catarina. Brazilian Journal of Veterinary Research and Animal Science, v.57, n.3, p.1-9, 2020.

CABELLO, R.R.; RUIZ, A.C.; FEREGRINO, R.R.; ROMERO, L.C.; FEREGRINO, R.R.; ZAVALA, J.T. *Dipylidium caninum* infection. BMJ Case Reports, v.3, n.6, p.1-4, 2011.

CAPUANO, D.M.; ROCHA, D.M. Ocorrência de parasitas com potencial zoonótico em fezes de cães coletadas em áreas públicas do município de Ribeirão Preto, SP, Brasil. Revista Brasileira de Epidemiologia, v.9, n.1, p.81-6, 2006.

CASSENOTE, A.J.F.; NETO, J.M.P.; LIMA-CATELANI, A.R.A.; FERREIRA, A.W. Contaminação do solo por ovos de geo-helmintos com potencial zoonótico na municipalidade de Fernandópolis, Estado de São Paulo, entre 2007 e 2008. Revista da Sociedade Brasileira de Medicina Tropical, v.44, n.3, p.371-374, 2011.

CASTRO, J.M.; SANTOS, S.V.; MONTEIRO, N.A. Contaminação de canteiros da orla marítima do município de Praia Grande, São Paulo, por ovos de *Ancylostoma* e *Toxocara* em fezes de cães. Revista da Sociedade Brasileira de Medicina Tropical, v.38, n.2, p.199-201, 2005.

ELBAKRI, A.; SAMIE, A.; BESSONG, P.; POTGIETER, N.; ODEH, R.A. Detection and molecular characterisation of *Giardia lamblia* genotypes in Sharjah, United Arab Emirates. Transaction of the Royal Society of Tropical Medicine Hygiene, v.108, n.8, p.466-473, 2014.

FAUST, E.C.; D'ANTONI, J.S.; ODOM, V. A critical study of clinical laboratory technics for the diagnosis of protozoan cysts and helminth eggs in feces I. Preliminary communication. American Journal of Tropical Medicine, v.18, n.2, p.169-183, 1938.

FERRAZ, A.; PIRES, B.S.; EVARISTO, T.A.; SANTOS, E.M.; BARWALDT, E.; PAPPEN, F.G.; PINTO, D.M.; NIZOLI, L.Q. Contaminação da areia da praia do Município de São Lourenço do Sul/RS por parasitos com potencial zoonótico presentes em fezes de cães. Veterinária em Foco, v.16, n.2, p.3-9, 2019.

FERREIRA, M.A.S.; RODRIGUES, J.S.; ANDRADE, R.L.F.S.; JESUS, H.A.; BARROS, S.L.B. Avaliação de endoparasitos em cães domiciliados, de abrigo e errantes na cidade de Aracaju – Sergipe. Medicina Veterinária, v.3, n.3, p.20-25, 2009.

GUIMARÃES, A.M.; ALVES, E.G.L.; REZENDE, G.F.; RODRIGUES, M.C. Ovos de *Toxocara* sp. e larvas de *Ancylostoma* sp. em praça pública de Lavras, MG. Revista de Saúde Pública, v.29, n.2, p.293-295, 2005.

HARTINI, Y.; GEISHAMIMI, G.; MARIAM, A.Z.; MOHAMED-KAMEL, A.G.; HIDAYATUL, F.O.; ISMARUL, Y.I. Distribution of intestinal parasitic infections amongst

aborigine children at Post Sungai Rual, Kelantan, Malaysia. Tropical Biomedicine, v.30, n.4, p.596-601, 2013.

HEUKELBACH, J.; MENCKE, N.; FELDMEIER, H. Cutaneous larva migrans and tungiasis: the challenge to control zoonotic ectoparasitoses associated with poverty. Tropical Medicine and International Health, v.7, n.11, p.907-910, 2002.

HOFFMAN, W.A.; PONS, J.A.; JANER, J.L. Sedimentation concentration method in Schistosomiasis mansoni. The Puerto Rico Journal of Public Health and Tropical Medicine, v.9, p.283-298, 1934.

LEITE, L.C.; MARINONI, L.P.; CÍRIO, S.M.; DINIZ, J.M.F.; SILVA, M.A.N.; LUZ, E.; MOLINARI, H.P.; VARGAS, C.S.G.; LEITE, S.C.; ZADOROSNEI, A.C.B.; VERONESI, E.M.; Endoparasitas em cães (*Canis familiaris*) na cidade de Curitiba – Paraná – Brasil. Archives of Veterinary Science, v.9, n.2, p.95-99, 2004.

MARIANI, R.; TOMAZZONI, V.F.; RODRIGUES, D.A. Prevalência de parasitas intestinais em cães de um abrigo de animais no sul do Brasil. Revista Ciência em Movimento, v16, n.33, p.85-92, 2014.

MÁRQUEZ-NAVARRO, A.; GARCÍA-BRACAMONTES, G.; ALVAREZ-FERNÁNDEZ, B.E.; ÁVILA-CABALLERO, L.P.; SANTOS-ARANDA, I.; DÍAZ-CHIGUER, D.L.; SÁNCHEZ-MANZANO, R.M.; RODRÍGUEZ-BATAZ, E.; NOGUEDA-TORRES, B. *Trichuris vulpis* (Froelich, 1789) infection in a child: a case report. The Korean Journal of Parasitology, v.50, n.1, p.69-71, 2012.

MATESCO, V.C.; MENTZ, M.B.; ROTT, M.B.; SILVEIRA, C.O. Contaminação sazonal por ovos de helmintos nas praias de Ipanema, em Porto Alegre, Rio Grande do Sul, Brasil. Revista de Patologia Tropical, v.35, n.2, p.135-141, 2006.

MILANO, A.M.F.; OSCHEROV, E.B. Contaminación por parásitos caninos de importancia zoonótica en playas de la ciudad de Corrientes, Argentina. Parasitología Latinoamericana, v.57, n.3-4, p.119-123, 2002.

MOTA, K.C.P.; HERNÁNDEZ, C.G.; OLIVEIRA, K.R. Frequência de enteroparasitos em amostras de fezes de cães em um município do Pontal do Triângulo Mineiro, Minas Gerais, Brasil. Revista de Patologia Tropical, v.43, n.2, p.219-227, 2014.

MUNDIM, M.J.S.; SOUZA, S.Z.; HORTÊNCIO, S.M.; CURY, M.C. Frequência de *Giardia* sp. por duas técnicas de diagnostico em fezes de cães. Arquivo Brasileiro de medicina Veterinária e Zootecnia, v.55, n.6, p.770-773, 2003.

OLIVEIRA, S.F.O.; MELO, D.P.G.; FERNANDES, P.R.; SCHULZE, C.M.B.; GUIMARÃES, M.S.; SILVA, Q.C. Ocorrência de helmintos gastrintestinais em cães errantes da cidade de Goiânia - Goiás. Revista de Patologia Tropical, v.38, n.4, p.279-283, 2009.

PAIVA, A.B.; SOUZA, F.S.; LISBÔA, R.S. Ocorrência de parasitos com potencial zoonótico em áreas de feiras públicas da cidade de Manaus, AM. Revista Brasileira de Higiene e Sanidade Animal, v.8, n.4, p.234-242, 2014.

PEROBELLI, B.; PERSOLI, L.B.; Frequência de formas parasitárias de *Toxocara* spp. e *Ancylostoma* spp. em praças e parques públicos situados no município de Santo André, São Paulo, Brasil. Revista de Patologia Tropical, v.38, p.1050, 2009.

RAYAN, P.; VERGHESE, S.; MCDONNELL, P.A. Geographical location and age affects the incidence of parasitic infestations in school children. Indian Journal Pathology & Microbiology, v.53, n.3, p.498-502, 2010.

RODRIGUES, R.; HIRANO, M.M.; LARENTES, T.S. Verificação do parasitismo em centros de educação infantil de Paranavaí (PR): envolvendo ações sanitárias primárias desenvolvidas nessa comunidade. Revista Saúde e Pesquisa, v.7, n.3, p.409-421, 2014.

ROQUE, F.C.; BORGES, F.K.; SIGNORI, L.G.H.; CHAZAN, M.; PIGATTO, T.; COSER, T.A.; MEZZARI, A.; WIEBBELLING, A.M.P. Parasitos intestinais: prevalência em escolas da periferia de Porto Alegre-RS. Newslab, v.69, p.152-162, 2005.

ROSALES, T.L.L.; MALHEIROS, A.F. Contaminação Ambiental por enteroparasitas presentes em fezes de cães em uma região do Pantanal. O mundo da saúde, v.41, n.3, p.368-377, 2017.

SANTIAGO, A.C.; GAGLIANI, L.H. Estudo da prevalência de enteroparasitas em areia de praia no município de São Vicente – SP – Brasil. Revista UNILUS Ensino e Pesquisa, v.8, n.15, p.5-19, 2011.

SANTOS, F.A.G.; YAMAMURA, M.H.; VIDOTTO, O.; CAMARGO, P.L. Ocorrência de parasitos gastrintestinais em cães (*Canis familiaris*) com diarreia aguda oriundos da região metropolitana de Londrina, Estado do Paraná, Brasil. Semina: Ciências Agrárias, v.28, n.2, p.257-268, 2007.

SANTOS, G.M.; SILVA, A.S.; BARBOSA, A.B.; CAMPOS, D.M.B. Investigação soroepidemiológica sobre a larva *migrans* visceral por *Toxocara canis* em usuários de serviços de saúde de Goiânia-GO. Revista de Patologia Tropical, v.38, n.3, p.197-206.

SCAINI, C.J.; TOLEDO, R.N.; LOVATEL, R.E.; DIONELLO, M.A.; GATT, F.A.; SUSIN, L.; SIGNORINI, V.R.M. Contaminação ambiental por ovos e larvas de helmintos em fezes de cães na área central do Balneário Cassino, Rio Grande do Sul. Revista da Sociedade Brasileira de Medicina Tropical, v36, n.5, p.617-619, 2003.

SINGH, S.; SAMANTARAY, J.C.; SINGH, N.; DAS, G.B.; VERMA, I.C. *Trichuris vulpis* infection in an Indian tribal population. The Journal of Parasitology, v.79, n.4, p.557-458, 1993.

SOUSA, J.O.; SANTOS, E.O.; LIRA, E.M.; SÁ, I.C.; HIRSCH-MONTEIRO, C. Análise Parasitológica da Areia das Praias Urbanas de João Pessoa/PB. Revista Brasileira de Ciências da Saúde, v.18, n.3, p.195-202, 2014.

SOUZA, V.R.; ALMEIDA, A.F.; CÂNDIDO, A.C.; BARROS, L.A. Ovos e larvas de helmintos em caixas de areia de creches, escolas municipais e praças públicas de Cuiabá, MT. Ciência Animal Brasileira, v.11, n.2, p.390-395, 2010.

TAN, J.S. Human zoonotic infections transmitted by dogsand cats. Archives of Internal Medicine, v.157, n.17, p.1933-43, 1997.

TELLES, V.G.A.; CARDOZO, R.O.; SOUZA, M.A.A. Estudo epidemiológico sobre enteroparasitoses no município de São Mateus, Espírito Santo, Brasil. Scientia vitae, v.2, n.6, p.25-32, 2014.

TRAVERSA, D. Are we paying too much attention to cardio-pulmonary nematodes and neglecting old-fashioned worms like Trichuris vulpis? Parasites & Vectors, v.4, n.32, p.2-11, 2004.

WILLIS, I.I. A simple levitation method for the detection of hookworm ova. Medical Journal of Austrália, v.2, n.18, p.375-376, 1921.

3.3 Artigo 3

Frequência de parasitos gastrintestinais e hemoparasitos em cães e gatos atendidos no Hospital Veterinário da Universidade Federal de Pelotas (UFPel)

Alexsander Ferraz, Bruna dos Santos Pires, Eugênia Tavares Barwaldt, Eduarda Santos Bierhals, Caroline Jede de Marco, Leandro Quintana Nizoli, Márcia de Oliveira Nobre

Publicado na revista Research, Society and Development
v.9, n.8, e10985356, 2020. Doi: 10.33448/rsd-v9i8.5356

Frequência de parasitos gastrintestinais e hemoparasitos em cães e gatos atendidos no Hospital Veterinário da Universidade Federal de Pelotas (UFPel)

Frequency of gastrintestinal and hemoparasite parasites in dogs and cats served at the Veterinary Hospital of the Federal University of Pelotas (UFPel)

Frecuencia de parásitos gastrointestinales y hemoparásitos en perros y gatos tratados en el Hospital Veterinario de la Universidad Federal de Pelotas (UFPel)

Resumo

O presente trabalho, teve como objetivo, determinar a frequência de parasitos gastrintestinais e hemoparasitos em cães e gatos, atendidos no Hospital Veterinário da Universidade Federal de Pelotas. Foram analisadas, 114 amostras fecais (90 de cães e 24 de gatos) e 101 amostras de sangue (93 de cães e 8 de gatos). As técnicas coproparasitológicas utilizadas para análise do material, foram: Willis Mollay (1921), Faust (1938) e Hoffmann, Pons e Janer (1934). Das amostras fecais de cães, 50/90(55,5%) foram positivas para parasitos gastrintestinais, sendo *Ancylostoma* o gênero prevalente. Das amostras de gatos, 10/24 (41,7%) foram positivas e *Toxocara* o gênero mais observado. O método utilizado para pesquisa de hemoparasitos, foi o esfregaço sanguíneo corado com panótico rápido. Das amostras de sangue de cães, 33/93 estavam positivas para hemoparasitos (35,5%), sendo *Babesia* o gênero prevalente. Das amostras dos gatos, apenas 1/8 foi positiva (12,5%), sendo *Mycoplasma* o gênero observado. Os resultados obtidos neste estudo, evidenciam que há elevada frequência de parasitos gastrintestinais e hemoparasitos nos animais atendidos, sendo necessário, adoção de medidas preventivas, como controle de endo e ectoparasitos e também a realização de exames coprológicos e para pesquisa de hemoparasitos como rotina dos animais que vem para atendimento.

Palavras-chave: Diagnóstico; parasitismo; sangue; fezes.

Abstract

This study aimed to determine the frequency of gastrointestinal parasites and hemoparasites in dogs and cats, seen at the Veterinary Hospital of the Federal University of Pelotas. 114 fecal samples (90 from dogs and 24 from cats) and 101 blood samples (93 from dogs and 8 from cats) were analyzed. The coproparasitological techniques used to analyze the material were: Willis Mollay (1921), Faust (1938) and Hoffmann, Pons and Janer (1934). Of the fecal samples

of dogs, 50/90 (55.5%) were positive for gastrointestinal parasites, with *Ancylostoma* being the prevalent genus. Of the cat samples, 10/24 (41,7%) were positive and *Toxocara* was the most observed gender. Of the blood samples from dogs, 33/93 were positive for hemoparasites (35.5%), with *Babesia* being the prevalent gender. Of the cat samples, only 1/8 was positive (12.5%), with *Mycoplasma* being the observed gender. The results obtained in this study show that there is a high frequency of gastrointestinal parasites and hemoparasites in the animals served, making it necessary to adopt preventive measures, such as endo and ectoparasite control and also to perform coprological exams and to investigate hemoparasites as a routine of the animals that comes to care.

Key words: Diagnosis; parasitismo; blood; feces.

Resumen

Este estudio tuvo como objetivo determinar la frecuencia de parásitos gastrointestinales y hemoparásitos en perros y gatos, atendidos en el Hospital Veterinario de la Universidad Federal de Pelotas. Se analizaron 114 muestras fecales (90 de perros y 24 de gatos) y 101 muestras de sangre (93 de perros y 8 de gatos). Las técnicas coproparasitológicas utilizadas para analizar el material fueron: Willis Mollay (1921), Faust (1938) y Hoffmann, Pons y Janer (1934). De las muestras fecales de perros, 50/90 (55.5%) fueron positivas para parásitos gastrointestinales, siendo *Ancylostoma* el género prevalente. De las muestras de gatos, 10/24 (41.7%) fueron positivas y T*oxocara* fue el género más observado. El método utilizado para buscar hemoparásitos fue el frotis de sangre teñido con un rápido parnótico. De las muestras de sangre de perros, 33/93 fueron positivas para hemoparásitos (35.5%), siendo *Babesia* el género prevalente. De las muestras de gatos, solo 1/8 fue positivo (12.5%), siendo *Mycoplasma* el género observado. Los resultados obtenidos en este estudio muestran que existe una alta frecuencia de parásitos gastrointestinales y hemoparásitos en los animales atendidos, por lo que es necesario adoptar medidas preventivas, como el control de endo y ectoparásitos y también realizar exámenes coprológicos e investigar hemoparásitos como rutina de los animales. eso viene por cuidado.

Palabras clave: Diagnóstico; parasitismo; sangre; heces.

Introdução

Atualmente, cães e gatos fazem parte da estrutura familiar e o convívio entre ambos pode resultar em uma série de benefícios para o homem, como uma melhora social, emocional, física e cognitiva (Machado et al., 2008). Porém, se tem que ter cuidados com a saúde dos animais, já que quando parasitados podem contaminar o meio ambiente, representando um risco à saúde de outros animais e também do homem, pois alguns parasitos possuem potencial zoonótico (Oliveira et al., 2009). As hemoparasitoses são patologias com elevada casuística na rotina da clínica de pequenos animais, sendo causadas por bactérias ou protozoários que acometem as células sanguíneas, como hemácias, leucócitos ou plaquetas (Leal et al., 2015). Assim, alguns cuidados devem ser tomados visando a saúde e bem estar dos animais de companhia e das pessoas contactantes (Day, 2011).

Entre os parasitos gastrintestinais encontrados mais frequentemente em amostras fecais de cães e gatos, destacam-se os helmintos *Ancylostoma* spp., *Toxocara* spp. e *Dipylidium caninum*, além do protozoário *Giardia* spp., todos com potencial zoonótico (Robertson e Thompson, 2002). Muitos animais parasitados podem ser assintomáticos, mas quando presentes, os sinais clínicos mais comuns incluem, apatia, perda de peso, diarreia, vômito, tosse, entre outros (Katagiri e Oliveira-Sequeira, 2007). Cães jovens são mais susceptíveis a manifestar os sinais clínicos destas parasitoses, enquanto os adultos tendem a apresentar o quadro clínico somente quando estão altamente infectados (Vasconcellos et al., 2006).

Cães e gatos estão em constante exposição a ectoparasitos, como pulgas e carrapatos, que são vetores de diversos hemoparasitos como: *Babesia* spp., *Erlichia* spp., *Anaplasma* spp., *Mycoplasma* spp. e *Hepatozoon* spp. (Costa, 2015). Estes agentes são responsáveis por provocar quadros de anemia, leucopenia e trombocitopenia nos animais, condições estas que em determinadas situações podem levar o animal ao óbito (Dantas Torres e Figueredo, 2008).

O objetivo deste trabalho foi determinar a frequência de parasitos gastrintestinais e hemoparasitos em cães e gatos atendidos na rotina hospitalar.

Metodologia

No período de abril de 2019 a março de 2020, foram analisadas amostras de fezes e de sangue de pacientes atendidos no hospital de Clínicas Veterinárias (HCV) da Universidade Federal de Pelotas. Foram considerados no estudo tanto animais que vinham para atendimento clínico quanto os para procedimentos cirúrgicos. Não foi considerada a queixa ou sinais clínicos específicos para a inclusão nos resultados.

As amostras fecais foram analisadas através das seguintes técnicas: Willis Mollay (1921), que consiste na flutuação de ovos leves de helmintos e oocistos de protozoários em solução hipersaturada; Faust (1938), técnica de centrifugo-flutuação com uma solução de sulfato de zinco a 33%, para pesquisa de cistos de *Giardia* spp e oocistos de protozoários; Hoffmann, Pons e Janer (HPJ) (1934), que adota o princípio da sedimentação espontânea, utilizada para observação de ovos pesados, como dos cestoides e trematódeos. A diferenciação dos gêneros de enteroparasitos, deu-se através das características morfológicas dos ovos, cistos e oocistos, através da visualização destes em microscopia ótica, em objetiva de 100 e 400 x.

O método utilizado para pesquisa de hemoparasitos, foi o esfregaço sanguíneo corado com panótico rápido, onde uma gota de sangue foi colocada em uma extremidade de uma lâmina histológica de vidro, e com auxílio de uma outra lâmina inclinada a 45º, este material é transpassado pelo decorrer da lâmina. O esfregaço era secado imediatamente e em seguida submetido à coloração por Panótico Rápido, onde ficava por 5 segundos no corante 1 (fixador), escorria-se o excesso do corante e em seguida era colocado no corante 2 (vermelho) por 5 segundos e por último 10 segundos no corante 3 (azul). A lâmina era rapidamente lavada em água, secada à temperatura ambiente e analisada com óleo de imersão em microscópio ótico em objetiva de 1000x. O diagnóstico deu-se através da observação de inclusões em hemácias, plaquetas ou leucócitos.

Resultados e Discussões

Foram analisadas 114 amostras fecais (90 de cães e 24 de gatos) e 101 amostras de sangue (93 de cães e 8 de gatos) de animais atendidos no Hospital de Clínicas Veterinária (HCV) da Universidade Federal de Pelotas (UFPel).

Das amostras de fezes de cães, 50/90(55,5%) foram positivas para parasitos gastrintestinais, sendo que 35/90(70,0%) apresentaram monoparasitismo e 15/90(30,0%) associação de parasitos. Das amostras de gatos, 10/24 foram positivas para algum gênero de parasito gastrintestinal (41,7%), todas apresentando monoparasitismo. *Ancylostoma* spp. foi o parasito prevalente nas fezes de cães, presente em 30/90 amostras (33,3%), diferente das amostras de gatos, que apresentaram predomínio de ovos de *Toxocara* spp. encontrados em 5/24 amostras (20,8%) (Tabela 1).

Das amostras de sangue de cães, 33/93 estavam positivas para hemoparasitos (35,5%), sendo *Babesia* o gênero prevalente, presente em 28/93 amostras (30,1%). Das amostras dos gatos, apenas 1/8 foi positiva (12,5%), sendo *Mycoplasma haemofelis* o gênero observado (Tabela 2).

Tabela 1. Frequência de parasitos gastrintestinais, encontrados em amostras fecais de cães e gatos atendidos no Hospital de Clinicas Veterinária (HCV) da UFPel.

Amostras fecais de cães (n=90)	
Parasitos	Positivas para parasitos n(%)
Ancylostoma spp.	30(33,3)
Trichuris vulpis	15(16,7)
Giardia spp.	12(13,3)
Toxocara spp.	4(4,4)
Cystoisospora spp.	4(4,4)
Dipylidium caninum	2(2,2)
Sarcocystis cruzi	2(2,2)
Amostras fecais de gatos (n=24)	
Parasitos	Positivas para parasitos n(%)
Toxocara spp.	5(20,8)
Ancylostoma spp.	1(4,2)
Giardia spp.	2(8,3)
Cystoisospora spp.	2(8,3)
Platynosomum spp.	1(4,2)

Tabela 2. Frequência de hemoparasitos, encontrados em amostras de sangue de cães e gatos atendidos no Hospital de Clinicas Veterinária (HCV) da UFPel.

Amostras de sangue de cães (n=93)	
Parasitos	Positivas para parasitos n(%)
Cães	
Babesia spp.	28(30,1)
Anaplasma platys	6(6,4)
Amostras de sangue de gatos (n=8)	
Parasitos	Positivas para parasitos n(%)
Gatos	
Mycoplasma haemofelis.	1(12,5)

Neste estudo o *Ancylostoma* spp foi o mais presente nas amostras fecais dos cães (33,3%). Percentual mais baixo foi encontrado por Funada et al. (2007) que analisando 1755 amostras fecais de cães em hospital-escola veterinário de São Paulo, observaram 12,7% de positividade para este gênero de parasito. *Ancylostoma* spp. é considerado o principal parasito intestinal de cães no Brasil (Coronato et al., 2012), podendo causar quadros de diarreia, as vezes com sangue e anemia, devido a hematofagia realizada por este parasito. Nos humanos, é responsável pela zoonose parasitária denominada *Larva Migrans Cutânea* (LMC), onde a larva de terceiro estágio (forma infectante) penetra através da pele integra, causando inflamações cutâneas, com erupções serpinginosas na pele, com aspecto de "mapa", por isso é comumente chamada de bicho geográfico (Coelho et al., 2009).

Toxocara spp. foi o gênero mais prevalente nos gatos, sendo observado em 20,8% das amostras (5/24), nos cães, foi encontrado em apenas 4,4% do total. Marques et al. (2017), analisando amostras fecais de gatos atendidos no Hospital Veterinário da Universidade Federal do Rio Grande do Sul (HCV/UFRGS), obtiveram 12,96% de positividade para *Toxocara* spp., percentual inferior ao encontrado no presente estudo. O *Toxocara* é um parasito com potencial zoonótico, capaz de causar em humanos a síndrome *larva migrans visceral* (LMV) e *larva migrans ocular* (LMO), e está amplamente distribuído devido à proximidade entre humanos e animais (Despommier, 2003).

Observamos a presença *Giardia* spp. em 13,3% e 8,3% das amostras fecais de cães e gatos, respectivamente. Ferreira et al. (2013), analisando resultados de exames

coproparasitológicos do Laboratório de Parasitologia da Universidade Estadual de Londrina, obtiveram 23,2% de amostras positivas de cães e 24,7% de gatos, percentuais acima do encontrado em nosso estudo. *Giardia* spp., é um protozoário, responsável por quadros de diarreia em cães e gatos e também em humanos, pois apresenta caráter zoonótico. A forma de infecção, tanto nos animais quanto no homem é através da ingestão de cistos infectantes, presentes em água ou alimentos contaminados (Mundim et al., 2003).

Apenas um felino em nosso estudo (1/29), apresentou *Platynosomum* spp. Este é o parasita hepático mais comum em felinos domésticos e está geralmente localizado nos ductos biliares e vesícula biliar, comumente associado a quadros de colangite e colangiohepatite (Daniel et al., 2012). A principal forma de infecção é pela ingestão de lagartixas (hospedeiro intermediário), contendo as formas infectantes, as metacercárias (Basu e Charles, 2014).

Das amostras de cães, 16,7% (15/90) foram positivas para o gênero *Trichuris*, que acomete o intestino grosso de cães, gatos e outros canídeos. A infecção ocorre através da ingestão de ovos contendo a larva infectante, em água ou alimentos contaminados com fezes de animais parasitados (Trillo-Altamirano et al., 2003). Apesar de pouco descrito, alguns estudos indicam seu potencial zoonótico, como o de Dunn et al. (2002), que relata o caso de uma mulher com *Trichuris vulpis* (que é um parasita de cães), sendo que a mesma convivia com cinco cães e apresentava úlcera duodenal e diarreia crônica e Mirdha et al. (1998), que relataram a ocorrência de larva migrans visceral causada por *T. vulpis*.

A frequência de *Dipylidium caninum*, um cestoide que tem pulgas e piolhos como hospedeiros intermediários e a infecção ocorre pela ingestão acidental dos mesmos, foi baixa, sendo observado em apenas 2,2% das amostras de cães (2/90) e em nenhuma de gatos. Torrico et al. (2008), na rotina do Laboratório de enfermidades parasitárias da FMVZ/UNESP, diagnosticaram este parasito em 0,8% das amostras fecais de cães.

Cystoisospora spp., protozoário que acomete o intestino delgado de cães e gatos, causando diarreia e má absorção, foi observado em 4,4% das amostras de cães (4/90) e 8,3% de gatos (2/24). Funada et al. (2007), no hospital escola veterinário da cidade de São Paulo, encontraram resultados iguais aos nossos, 4,4% dos cães (77/1755) e 8,3% dos gatos (27/327), embora com um número maior de amostras estudadas.

No presente estudo, o número de animais diagnosticados com hemoparasitos, foi de 33,7% (34/101). Alguns autores, encontraram resultados semelhantes em seus trabalhos, como Mundim et al. (2008) e Scherer e Mergener (2014), que obtiveram 33,96% e 25,31% respectivamente de amostras positivas para algum gênero de hemoparasito. Percentuais menores tem sido observado em animais assintomáticos (Carvalho et al., 2018)

Babesia spp., foi o o gênero mais frequente, sendo encontrado em 28/93 amostras (30,1%), todas provenientes de cães. Trata-se de um hemoparasito de grande importância veterinária por ser endêmico em todo o país e de prevalência crescente em determinadas áreas, sendo associado à alta incidência do carrapato vetor *Rhipicephalus sanguineus* (Vidotto e Trapp, 2004). Guimarães *et al*. (2009), analisando amostras de sangue em cães atendidos em nove clínicas veterinárias do município de Lavras, MG, evidenciaram percentuais ainda mais elevados em seu estudo, onde observaram uma frequência de 73,3% de amostras positivas para *Babesia* spp.

Anaplasma Platys foi observado em 6,4% das amostras de cães, valores inferiores aos encontrados por Silva et al. (2012) que analisando cães no norte do Paraná, identificaram 19,4% de *A.platys* e semelhante ao encontrado por Diniz et al. (2007). Este agente caracteriza-se por ser um parasito intraplaquetário, responsável por quadros de trombocitopenia.

Nos 8 felinos testados, apenas um apresentou resultado positivo, sendo *Mycoplasma haemofelis* o hemoparasito encontrado, representando 12,5% do total. Em Osasco, SP, Martinez et al. (2016) analisaram 92 gatos domiciliados no referido município, sendo que destes, 15 (16,3%) foram positivos para *M. haemofelis*. Os animais do estudo citado, apresentavam histórico de presença de pulga, principal vetor do parasito nesta espécie. *M. haemofelis* é um Microrganismo epicelular, que se adere à superfície dos eritrócitos e, consequentemente, ocorre hemólise pelo sistema fagocítico mononuclear, levando o animal a um quadro de icterícia, um dos principais sinais clínicos desta doença (Willi et al., 2005).

Os resultados obtidos neste estudo, evidenciam que os parasitos gastrintestinais mais frequentes, nos cães e nos gatos em pacientes que chegam para atendimento clínico e/ou cirurgico, além de patogênicos para os animais, são potencialmente zoonóticos, como *Ancylostoma* spp., *Toxocara* spp., *Trichuris vulpis*, *Dipylidium caninum* e *Giardia* spp.

Portanto, o correto diagnóstico e o uso adequado de antiparasitários, são medidas preventivas que devem ser adotadas, visando a saúde e o bem estar (Bresciani et al., 2008). É necessário também, a conscientização dos tutores em relação ao controle de ectoparasitos, como pulgas e carrapatos, pois animais que não recebem cuidados preventivos, tornam-se mais susceptíveis à doenças (Silva et al., 2013). A frequência de hemoparasitos observada neste trabalho, demonstra a importância destes agentes na rotina da clínica veterinária de pequenos animais, pois as hemoparasitoses podem causar uma debilidade muito grande, visto que as manifestações clínicas podem ser graves (Mundim et al., 2008). Como os sinais clínicos destas patologias costumam ser semelhantes, o diagnóstico definitivo através de exame laboratorial é de suma importância para que o tratamento ideal seja preconizado (Leal et al. 2012).

Considerações Finais

A partir deste estudo, conclui-se que há elevada frequência de parasitos gastrintestinais e hemoparasitos, nos animais que chegam para atendimento clínico e cirúrgico, evidenciando a importância de medidas preventivas, como controle de endo e ectoparasitos, além de exames coprológicos e busca de hemoparasitos como rotina dos animais que vem para consulta e/ou procedimento cirúrgico. Além de exames periódicos para monitoramento da saúde dos animais de companhia.

Agradecimentos

Agradeço a CAPES, pela concessão da bolsa de doutorado, ao Hospital de Clinicas Veterinária da UFPel, pela oportunidade da execução do projeto, bem como seus residentes, pelo encaminhamento das amostras para análise.

Referências

Basu, A. K., & Charles, R. A. (2014). A review of cat liver fluke *Platynosomum fastosum* Kossack, 1910 (Trematoda: Dicrocoeliidae). Veterinary Parasitology, 200(1-2), 1-7.

Bresciani, K. D. S., Ishizaki, M. N., Kaneto, C. N., Montana, T. R. P., Perri, S. H. V., Vasconcelos, R. O., & Nascimento, A. A. (2008). Frequência e intensidade parasitária de helmintos gastrintestinais em cães na área urbana do município de Araçatuba, SP. Ars Veterinária, 24(3),181-185.

Carvalho, S. M. R., Amorim, W. R.; Sá, M. V., Oliveira, I. S., Sá, I. S., Galeno, L. S., Oliveira, R., Benvenuttis, M. E. M., Faria, M. P. O., & JÚNIOR, A. N. M. (2018). Pesquisa de *Babesia* spp. e *Ehrlichia* spp. em cães assintomáticos, atendidos no Hospital Veterinário da Universidade Federal do Piauí. Pubvet, 12(1), 1-8.

Coelho, W. M. D., Amarante, A. F. T., Soutello, R. V. G, Meireles, M. V., & Bresciani, K. D. S. (2009). Ocorrência de parasitos gastrintestinais em amostras fecais de felinos no município de Andradina. Revista Brasileira de Parasitologia Veterinária, 18(2), 46-49.

Coronato, B., Bastos, O. M. P., & Duarte, R. (2012). Parasites in stool samples in the environment of Ilha da Marambaia, Rio de Janeiro, Brazil: an approach in public health. Revista do Instituto de Medicina Tropical de São Paulo, 54(2), 65-68.

Costa, A. P. D., Costa, F. B., Labruna, M. B., Silveira, I., Moraes-Filho, J., Soares, J. F. & Guerra, R. D. M. S. N. (2015). A serological and molecular survey of *Babesia vogeli*, *Ehrlichia canis* and *Rickettsia* spp. among dogs in the state of Maranhão, northeastern Brazil. Revista Brasileira de Parasitologia Veterinária, 24(1), 28-35.

Daniel, A. G. T., Diaz, R. F., Camignatto, L. O., Kage, N. K., Pellegrino, A., & Cogliati, B. (2012). Polycystic Liver Associated with *Platynosomum fastosum* Infection in a Cat. Brazilian Journal of Veterinary Pathology, 5(3), 137–141.

Dantas-Torres, F. (2008). Canine vector-borne diseases in Brazil. Parasites & Vectors, 1, 1-17.
Day, M. J. (2011). One health: the importance of companion animal vector-borne diseases. Parasites & Vectors, 4(49), 1-6.

Despommier, D. (2003). Toxocariasis: clinical aspects, epidemiology, medical ecology and molecular aspects. Clinical Microbiology Reviews, 16(2), 265-272.

Diniz, P. P. V. P., Schwartz, D. S., Morais, H. A. S., & Breitschwerdt, E. B. l. (2007). Surveillance for zoonotic vector-borne infections using sick dogs from Southeastern Brazil. Vector Borne and Zoonotic Disease, 7(4), 689-697.

Dunn, J. J., Columbus, S. T., Aldeen, W. E., Davis, M., & Carroll, K. C. (2002). *Trichuris vulpis* recovered from a patient with chronic diarrhea and five dogs. Journal of Clinical Microbiology, 40(7),2703-4.

Faust, E. C., D'antoni, J. S., & Odom, V. A. (1938). Critical study of clinical laboratory technics for the diagnosis of protozoan cysts and helminth eggs in feces I. Preliminary communication. American Journal of Tropical Medicine, 18(2), 169-183.

Ferreira, F. P., Dias, R. C. F., Martins, T. A., Constantino, C., Pasquali, A. K. S., Vidotto, O., Freire, R. L., & Navarro, I. T. (2013). Frequência de parasitas gastrointestinais em cães e gatos do município de Londrina, PR, com enfoque em saúde pública. Semina: Ciências Agrárias, 34(6), supl.2, 3851-3858.

Funada, M. R., Pena, H. F., Soares, R. M., Amaku, M., & Gennari, S. M. (2007). Frequency of gastrointestinal parasites in dogs and cats referred to a veterinary school hospital in the city of São Paulo. Arquivo Brasileiro de Medicina Veterinária e Zootecnia, 59(5),1338-40.

Guimarães, A. M., Rocha, C. M. B. M., Oliveira, T. M. F. S., Rosado, I. R., Morais, L. G., & Santos, R. R. D. (2009). Fatores associados à soropositividade para *Babesia*, *Toxoplasma*, *Neospora* e *Leishmania* em cães atendidos em nove clínicas veterinárias do município de Lavras, MG. Revista Brasileira de Parasitologia Veterinária, 18, supl.1, 49-53.

Hoffman, W. A., Pons, J. A., & Janer, J. L. (1934). Sedimentation concentration method in *Schistosomiasis mansoni*. The Puerto Rico Journal of Public Health and Tropical Medicine, 9, 283-298.

Katagiri, S., & Oliveira-Sequeira, T. C. G. (2007). Zoonoses causadas por parasitas intestinais de cães e o problema do diagnóstico. Arquivos do Instituto Biológico, 74, 175-184.

Leal, P. D. S., Flausino, W., & Lopes C. W. G. (2012). Diagnóstico de infecções concomitantes por *Neospora caninum*, *Babesia canis* e *Erhlichia* spp. em canino adulto da raça Golden Retrivier - Relato de caso. Revista Brasileira de Medicina Veterinária, 34(1), 47-51.

Machado, J. A. C., Rocha, J. R., Santos, L. M., & Piccinin, A. (2008). Terapia assistida por animais (TAA). Revista Científica Eletrônica de Medicina Veterinária, 6(10), 1-7.

Marques, S. M. T., Oliveira, M. R. F., & Gomes, M. J. T. M. (2017). Parasitos gastrintestinais em gatos da cidade de Porto Alegre, Rio Grande do Sul. Pubvet, 11(11), 1132-1137.

Martinez, M. S., Santos, I. F. C., Kolber, M., & Del Poente, M. D. (2016). Análise hematológica em gatos domésticos (*Felis silvestris catus*) diagnosticados com micoplasmose em Osasco, São Paulo – Brasil. Revista Lusófona de Ciência e Medicina Veterinária, 8, 1-9.

Mirdha, B. R., Singh, I. G., Samantray, J. C., & Mishra, B. (1998). *Trichuris vulpis* infection in slum children. Indian Journal of Gastroenterology, 17(4), 154.

Mundim, E. C. S., Francisco, M. M. S., Souza, J. N., Alencar, M. A. G., & Ramalho, P. C. D. (2008). Incidência de hemoparasitoses em cães (Canis familiares) de rua capturados pelo Centro de Controle de Zoonoses (CCZ) da cidade de Anápolis-GO. Ensaios e Ciência: Ciências Biológicas, Agrárias e da Saúde, 12(2), 107- 115.

Mundim, M. J. S., Souza, S. Z., Hortêncio, S. M., & Cury, M. C. (2003). Frequência de *Giardia* sp. por duas técnicas de diagnostico em fezes de cães. Arquivo Brasileiro de Medicina Veterinária e Zootecnia, 55(6), 770-773.

Oliveira, S. F. O., Melo, D. P. G., Fernandes, P. R.; Schulze, C. M. B., Guimarães, M. S., & Silva, Q. C. (2009). Ocorrência de helmintos gastrintestinais em cães errantes da cidade de Goiânia - Goiás. Revista de Patologia Tropical, 38(4), 279-283.

Robertson, I. D., & Thompson, R. C. (2002). Enteric parasitic zoonoses of domesticated dogs and cats. Microbes and Infection, 4(8), 867-873.

Scherer, M., & Mergener, M. (2014). Prevalência de hemocitozoários em caninos de municípios do Vale do Taquari com foco em Lajeado–RS. Destaques acadêmicos, 6(3), 206-212.

Silva, M. H. M., Cavalcante, M. G., Franco, L. O., & Maia, R. C. C. (2013). Hemoparasitoses em cães e gatos: conscientização dos proprietários e levantamento da ocorrência em animais atendimentos no grande Recife no período de janeiro a junho de 2013. In: XIII jornada de ensino, pesquisa e extensão - JEPEX, 13. Recife, 2013. Anais. Recife: UFRPE, 2013.

Torrico, K. J., Santos, K. R., Martins, T., Paz e Silva, F. M., Takahira, R. K., & Lopes, R. S. (2008). Ocorrência de parasitas gastrintestinais em cães e gatos na rotina do Laboratório de enfermidades parasitárias da FMVZ/UNESP-Botucatu, SP. Revista Brasileira de Parasitologia Veterinária, 17(1), 182-183.

Trillo-Altamirano, M. P., Carrasco, A. J., & Cabrera, R. (2003). Prevalência de helmintos enteroparásitos zoonóticos y factores em Canis familiaris em uma zona urbana de la ciudad de Ica, Peru. Parasitologia latino-americana, 58(3-4), 136-141.

Vasconcellos, M. C., Barros, J. S. L., & Oliveira, C. S. (2006). Parasitas gastrointestinais em cães institucionalizados no Rio de Janeiro, RJ. Revista de Saúde Pública, 40(2), 321-323.

Vidotto, O., & Trapp, S. M. (2004). Babesiose canina. Revista Brasileira de Parasitologia Veterinária, 13, 58-62.

Willi, B., Boretti, F. S., Cattori, V., Tasker, S., Meli, M. L., Reusch, C., Lutz, H., & Hofmann-Lehmann, R. (2005). Identification, molecular characterization, and experimental transmission of a new hemoplasma isolate from a cat with hemolytic anemia in Switzerland. Journal of Clinical Microbiology, 43(6), 2581-2585.

Willis, I. I. (1921). A simple levitation method for the detection of hookworm ova. Medical Journal of Austrália, 2(18), 375-376.

3.4 Artigo 4

PLATINOSOMOSE EM FELINO DOMÉSTICO NO MUNICÍPIO DE PELOTAS, RS, BRASIL

Alexsander Ferraz, Camila Moura de Lima, Eugênia Tavares Barwaldt, Eduarda Santos Bierhals, Bruno Cabral Chagas, Jéssica Paola Salame, Andreza Bernardi da Silva, Leandro Quintana Nizoli, Márcia de Oliveira Nobre

Publicado na revista Veterinária e Zootecnia (Unesp)
v.28, p.1-8, 2021. Doi: 10.35172/rvz.2021.v28.540

PLATINOSOMOSE EM FELINO DOMÉSTICO NO MUNICÍPIO DE PELOTAS, RS, BRASIL

RESUMO

Platynosomum spp. é um trematódeo, da familia Dicrocoeliidae, que tem como hospedeiros definitivo, os felídeos, mas também pode parasitar primatas e aves silvestres. Animais que possuem o hábito de se alimentar de répteis ou anfíbios, são mais susceptíveis. Acomete principalmente o fígado e os ductos biliares, mas pode ser eventualmente encontrado também no intestino delgado, ductos pancreáticos, pulmões e outros tecidos. A fisiopatologia inclui quadro de colangite crônica, podendo se estender e acometer o parênquima hepático e culminar com colangiohepatite, fibrose biliar, cirrose e obstrução biliar. Os sinais clínicos variam conforme a gravidade do caso e a duração da infecção. As manifestações clínicas incluem anorexia, letargia, perda de peso, hepatomegalia, distensão abdominal e vômitos, podendo ocorrer, ainda, icterícia e alteração de consistência das fezes. Os gatos adultos, não domiciliados ou domiciliados com acesso à rua que possuem hábitos de caça, são mais predispostos. O diagnóstico definitivo pode ser feito através da pesquisa parasitológica e presença de ovos em análise coproparasitológica, pela identificação de ovos na bile e mais frequentemente através de histopatologia hepática. O tratamento consiste no uso de anti-helmínticos, sendo que o mais eficaz é o praziquantel. Além disso, medidas preventivas devem ser adotadas, como evitar que os gatos tenham acesso aos hospedeiros intermediários. O presente relato, consiste no diagnóstico coproparasitológico de platinosomose em dois felinos domésticos, no município de Pelotas, RS, Brasil.

Palavras chave: felinos, colangiohepatite, trematódeo hepatobiliar, lagartixa.

PLATINOSOMOSIS IN FELINE DOMESTIC IN THE MUNICIPALITY OF PELOTAS, RS, BRAZIL

ABSTRACT

Platynosomum spp. is a trematode, from the family Dicrocoeliidae, which has felids as its definitive host, but can also parasit primates and wild birds. Animals that have a habit of feeding on reptiles or amphibians, are more susceptible. It mainly affects the liver and bile ducts, but it can eventually be found also in the small intestine, pancreatic ducts, lungs and other tissues. Pathophysiology includes chronic cholangitis, which may extend and affect the liver parenchyma and culminate in cholangiohepatitis, biliary fibrosis, cirrhosis and biliary obstruction. Clinical signs vary according to the severity of the case and the duration of the infection. Clinical manifestations include anorexia, lethargy, weight loss, hepatomegaly, bloating and vomiting, and jaundice and alteration of stool consistency may also occur. Adult cats, homeless or homeless with access to the street who have hunting habits, are more predisposed. The definitive diagnosis can be made through parasitological research and presence of eggs in coproparasitological analysis, by identifying eggs in the bile and more often through hepatic histopathology. Treatment consists of the use of anthelmintics, the most effective of which is praziquantel. In addition, preventive measures must be adopted, such as preventing cats from having access to intermediate hosts. The present report consists of the coproparasitological diagnosis of platinosomose in two domestic cats, in the municipality of Pelotas, RS, Brazil

Keywords: felines, cholangiohepatitis, hepatobiliary trematode, lizard.

PLATINOSOMOSIS EN FELINOS DOMÉSTICOS EN EL MUNICIPIO DE PELOTAS, RS, BRASIL

RESUMEN

Platynosomum spp. es un trematodo, de la familia Dicrocoeliidae, que tiene a los felinos como hospedadores definitivos, pero también puede parasitar primates y aves silvestres. Los animales que tienen la costumbre de alimentarse de reptiles o anfibios, son más susceptibles. Afecta principalmente al hígado y los conductos biliares, pero eventualmente también se puede encontrar en el intestino delgado, los conductos pancreáticos, los pulmones y otros tejidos. La fisiopatología incluye la colangitis crónica, que puede extenderse y afectar el parénquima hepático y culminar en colangiohepatitis, fibrosis biliar, cirrosis y obstrucción biliar. Los signos clínicos varían según la gravedad del caso y la duración de la infección. Las manifestaciones clínicas incluyen anorexia, letargo, pérdida de peso, hepatomegalia, distensión abdominal y vómitos, e ictericia y alteración de la consistencia de las heces. Los gatos adultos, sin hogar o sin hogar con acceso a la calle que tienen hábitos de caza, están más predispuestos. El diagnóstico definitivo se puede realizar mediante la investigación parasitológica y la presencia de huevos en el análisis coproparasitológico, mediante la identificación de los huevos en la bilis y más a menudo mediante la histopatología hepática. El tratamiento consiste en el uso de antihelmínticos, el más eficaz de los cuales es el praziquantel. Además, se deben adoptar medidas preventivas, como evitar que los gatos tengan acceso a huéspedes intermediarios. El presente informe consiste en el diagnóstico coproparasitológico de platinosomosa en dos gatos domésticos, en el municipio de Pelotas, RS, Brasil.

Palabras clave: felinos, colangiohepatitis, trematodo hepatobiliar, gecko.

INTRODUÇÃO

Platynosomum spp. (família *Dicrocoelidae*) é o parasito hepático mais comum em felinos domésticos (*Felis catus*) e geralmente está localizado nos ductos biliares e vesícula biliar (Daniel et al.; 2012). Entretanto, pode acometer intestino delgado, ductos pancreáticos, pulmões e outros tecidos, sendo comumente associado à colangite e colangiohepatite (Lima et al., 2008).

No Brasil, já foi relatado ocorrência do parasito no Ceará (Sousa et al., 2015), Santa Catarina (De Moraes et al., 2015), Paraíba (Andrade et al., 2012), Bahia (Sampaio et al., 2006), Rio Grande do Norte (Ahid et al., 2005), Minas Gerais (Mundim et al., 2004). No Rio Grande do sul, foi relatado em Porto Alegre (Michaelsen et al., 2012).

O ciclo do *Platynosomum* spp. exige a presença de dois a três hospedeiros intermediários, sendo os isópodos e moluscos terrestres, os primeiros e Lagartixas e sapos, os segundos hospedeiros intermediários. A principal via de infecção nos gatos ocorre pela ingestão de lagartixas, contendo as metacercárias (forma infectante) (Basu e Charles, 2014; Pinto et al., 2014).

Os achados laboratoriais incluem elevados níveis de enzimas hepáticas (FA, AST, ALT e GGT) e hiperrubinemia. O diagnóstico é realizado através da história do paciente, junto com o exame físico e exames complementares e o diagnóstico definitivo pode ser feito através do exame coproparasitológico, pela detecção de ovos operculados nas fezes. Dessa forma, o presente trabalho teve como objetivo, relatar os casos de dois felinos diagnosticados com Platinosomose no município de Pelotas, RS, Brasil.

RELATO DE CASO

Os dois pacientes atendidos eram fêmeas felinas, sendo que a paciente do caso 1 era da raça siamesa, 10 anos, apresentando como sinais clínicos: inapetência, febre (39,5°C), taquicardia (196 bpm), vômito, anorexia, emagrecimento gradual, icterícia e hepatomegalia na palpação abdominal. Enquanto a paciente do caso 2 era sem raça definida, 14 anos, com histórico de apatia e hiporexia. Os tutores buscaram atendimento para check-up em função da idade avançada e da apatia e hiporexia recente. No exame clínico, a única alteração encontrada foi a visualização de mucosa oral levemente ictérica.

Após avaliação clínica de ambos os casos, foi solicitado exames de ultrassonografia abdominal, hemograma e perfil bioquímico através da alanina aminotransferase (ALT), Aspartato transaminase (AST), glutamiltransferase (GGT), fosfatase alcalina (FA), albumina, creatinina e ureia. Após os resultados destas análises, realizou-se também avaliação coproparasitológica pela técnica de sedimentação espontânea

DISCUSSÃO

O resultado dos exames do primeiro caso, revelaram na ultrassonografia abdominal, hepatomegalia, com lobos hepáticos com contornos arredondados, parênquima hiperecogênico, indicando lipidose hepática. Além disso, constatou-se espessamento de parede na vesícula biliar, com presença significativa de lama biliar, levando a possível diagnóstico de colangite. A paciente do caso 2 não apresentou alterações neste exame de imagem. Tanto os achados clínicos quanto os do ultrassom da paciente 1 são os encontrados em casos de platinossomose, como: icterícia, anorexia, letargia e perda de peso, os quais são comuns às doenças hepáticas obstrutivas (Watson, 2015; Lima et al., 2009), É importante considerar que a sintomatologia pode ser inespecífica, como inapetência, letargia, anorexia e perda de peso. Sendo os sinais mais evidentes, vômitos, diarreia, anemia, hepatomegalia, ascite e icterícia (Lima et al., 2009). A gravidade dos sinais clínicos é proporcional ao número de parasitos adultos no hospedeiro e a duração deste parasitismo (Salomão et al., 2005).

Na platinosomose é comum observar-se, na ultrassonografia abdominal, dilatação de ductos biliares, distensão e espessamento da parede da vesícula biliar, como tortuosidade e dilatação dos ductos biliares e distensão da vesícula biliar além de hepatomegalia (Watson, 2015; Daniel et al; 2012). Os gatos domésticos diagnosticados com platinosomose, geralmente possuem acima de dois anos de idade, histórico de ingerir lagartixas e costumam ter acesso à rua ou quintais (Rodriguez-Vivas et al., 2004).

No exame hematológico da paciente do caso 1, foram observadas alterações na leucometria, caracterizado por leucocitose (20.100µL) e neutrofilia (17.889µL). O plasma estava ictérico com presença de agregações plaquetárias. As enzimas hepáticas AST e ALT estavam acima do limite fisiológico, com 94,6 UI/L e 107, 4 UI/L, respectivamente. Porém, o maior aumento deu-se nos valores da fosfatase alcalina (FA), cujo valor de referência utilizado é de 25-93 UI/L, e o exame deste paciente mostrou valor de 1273,4UI/L.

Já a paciente do caso 2 apresentou no exame hematológico, diminuição de hemácias, hematócrito e hemoglobina. Também foi observado nível elevado de GGT e FA, com respectivamente 11 UI/L e 268 UI/L. Ambos os felinos apresentaram aumento da FA, sendo que na do primeiro caso observou-se um aumento bastante acentuado. FA é a enzima que deve ser dado maior atenção no quadro da platinosomose. Em estágios iniciais da doença, geralmente não manifesta considerável alteração (Ramos et al. 2017), porém, em estágios mais avançados e inflamação evidente no colédoco e vesícula biliar, alterações extremas de valores são notadas (Linton et al., 2015).

O diagnóstico primário de ambos os pacientes foi colangio-hepatite felina. Pelos fato dos sinais clínicos serem compatíveis com platinosomose, solicitou-se também, avaliação coproparasitológica, onde foi possível detectar, através da técnica de sedimentação espontânea, a presença de ovos compatíveis com os de *Platynosomum* spp. (Fig. 1), pois estes são marrons, de casca espessa, operculados e simétricos, medindo em média de 34 a 50 µm por 20 a 35 µm (Ribeiro, 2008).

O diagnóstico definitivo pode ser confirmado através da pesquisa parasitológica e presença de ovos em análise coproparasitológica, presumindo que os parasitas não obstruíram por completo o ducto biliar, pela identificação de ovos na bile e também através de histopatologia hepática (Braga et al., 2016; Carvalho et al., 2017). Desta forma, o exame fecal pode ser dificultado pela pequena quantidade de ovos que passam para as fezes diariamente, como também pela presença de ovo imaturos e maduros, que possuem morfologia diferente, além do pequeno tamanho dos ovos (Souza-Dantas et al., 2007).

A técnica coproparasitológica de eleição para identificação do *Platynosomum* spp., é a de sedimentação espontânea, sendo mais eficiente, quando comparadas com as técnicas de flutuação de Willis-Mollay e Faust (Azevedo, 2008). Isto deve-se ao fato dos ovos de *Platynosomum* spp. serem pesados, portanto, melhor diagnosticado por métodos de sedimentação (Leal et al., 2011). Sobral et al. (2019), estudando a prevalência de infecção por *Platynosomum illiciens* em gatos domésticos de Araguaína, TO, determinaram que a sedimentação espontânea foi o teste que demonstrou maior sensibilidade e especificidade no diagnóstico deste parasito.

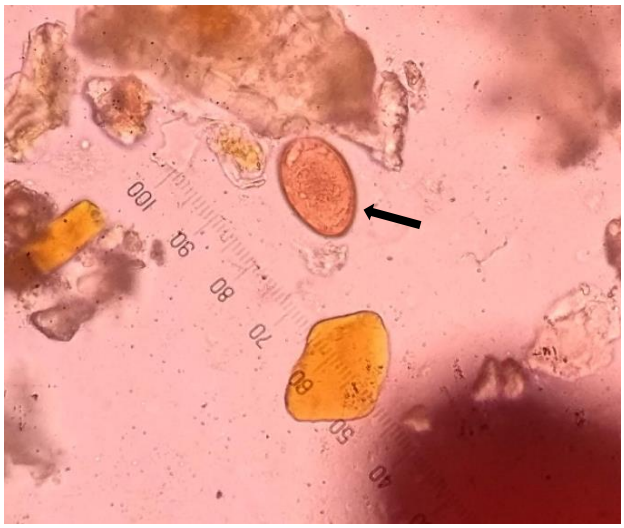

Figura 1. Ovo de *Platynosomum* spp. (seta) em fezes de felino doméstico, após realização da técnica de sedimentação espontânea, observado em microscopia óptica, aumento de 400x. Fonte: Autor, 2019

A terapia para o paciente do primeiro caso, consistiu em tratamento sintomático com fluidoterapia com ringer lactato (1 gota/s), ondasetrona (0,2mL, IV, 8 em 8 horas), e para analgesia utilizou-se tramadol (0,05mL, IV,12 em 12 horas). Além disso, como o paciente não estava alimentando-se, optou-se pela colocação de sonda esofágica, possibilitando a alimentação forçada, realizada de 4 em 4 horas. Após o diagnóstico de Platinosomose, foi instituído terapia com praziquantel (50mg/kg), via oral, a cada 24 horas por 5 dias. Porém, mesmo com o tratamento, devido as lesões hepáticas e biliares, o paciente veio a óbito.

Para o paciente do segundo caso, foi prescrita terapia antiparasitária com praziquantel, na dose de 50mg/kg via oral a cada 24 horas durante 5 dias e ácido ursodesoxicólico, um medicamento indicado para o tratamento de doenças hepato-biliares e colestáticas crônicas, na dose de 20mg/kg via oral a cada 24 horas durante 30 dias. Após o tratamento observou-se melhora do quadro clínico, onde constatou-se que a paciente havia normalizado o apetite, além das mucosas não apresentarem mais alteração de coloração. No hemograma observou-se melhora significativa dos valores de hemácias, hematócrito e hemoglobina e no exame coproparasitológico não foi mais observado ovos de *Platynosomum* spp.

O tratamento com praziquantel na dose de 50mg/kg por via oral, uma vez ao dia por 5 dias foi eficaz, sendo considerado o tratamento de eleição (Zanutto, 2012). A eficácia do tratamento, depende do grau de lesão no fígado, ducto biliar e vesícula biliar (Soldan e Marques, 2011). É o agente anti-helmíntico mais eficaz contra o *P. factosum*, podendo ser administrado por via subcutânea ou via oral (Norsworthy, 2011). O praziquantel aumenta a permeabilidade de membrana aos íons cálcio, interferindo na captação da glicose por cestódeos e trematódeos, causando morte por paralisia flácida (Andrade; Santarém, 2011). O tratamento de suporte deve ser realizado concomitantemente, dando enfoque ao suporte nutricional com dieta de alta proteína, que deve ser realizado de forma precoce e intensiva, além disso, deve ser preconizado fluidoterapia de suporte nos estágios iniciais do tratamento (Watson, 2015). Em animais que apresentarem anorexia por um longo período é recomendado a administração de um estimulante de apetite ou colocação de sonda nasoesofágica (Ettinger e Feldman, 2004).

CONCLUSÕES

A platinosomose deve ser investigada em casos de felinos com aumento da atividade sérica das enzimas hepáticas e colestásicas, sendo o exame coproparasitológico uma das formas de diagnosticá-la. Através desta análise foi possível realizar o diagnóstico desta parasitose nos pacientes deste relato, possibilitando a prescrição do tratamento adequado para os casos. Se o mesmo for realizado de forma tardia, a evolução da doença pode levar o animal a óbito, fato ocorrido em um dos pacientes deste relato.

REFERÊNCIAS

Ahid SMM, Filgueira KD, Suassuna ACD, Feijó FMC, Alves ND. Ocorrência de *Platynosomum fastosum* (Trematoda: Dicrocoeliidae) em gato doméstico (Felis catus) em Mossoró-RN. Nosso Clínico, 8(47): 66-70, 2005.

Andrade SF, Santarém VA. Endoparasiticidas e ectoparasiticidas. In: Andrade, S.F. Manual de Terapêutica Veterinária, 3ª ed., São Paulo: Roca, 2011. 936p.

Andrade RLSF, Dantas AFM, Pimentel LA, Galiza GJN, Carvalho FKL, Costa VMM, Riet-Correa F. *Platynosomum fastosum*– induced cholangiocarcinomas in cats. Vet Parasitol, 190(1-2): 277-280. https://www.sciencedirect.com/science/article/abs/pii/S0304401712002130?via%3Dihub

Azevedo FD. Alterações hepatobiliares em gatos domésticos (*Felis catus domesticus*) parasitados por *Platynosomum illiciens* (Braun, 1901) Kossak, 1910 observadas através dos exames radiográfico, ultrassonográfico e de tomografia computadorizada. Rio de Janeiro: UFRRJ, 2008. 62p. (Dissertação de Mestrado), Universidade Federal Rural do Rio de Janeiro, Rio de Janeiro, 2008.

Braga RR, Teixeira AC, Oliveira JA, Cavalcanti LP. Prevalence of *Platynosomum fastosum* infection in free roaming cats in northeastern Brazil: fluke burden and grading of lesions. Vet Parasitol, 227(1): 20-25, 2016.

https://www.sciencedirect.com/science/article/abs/pii/S0304401716302801?via%3Dihub

Carvalho TK, Batista LSO, Sampaio LAL, Aragão AP. Diagnóstico anatomohistopatológico de platinosomose em felino: Relato de caso. Acta Biomed. Bras., 8(2): 140-146, 2017. https://www.actabiomedica.com.br/index.php/acta/article/view/226/179

Daniel AGT, Diaz RF, Camignatto LO, Kage NK, Pellegrino A, Cogliati B. Polycystic Liver Associated with *Platynosomum fastosum* Infection in a Cat. Braz. J. Vet. Pathol., 5(3): 137–141, 2012. https://bjvp.org.br/wp-content/uploads/2015/07/DOWNLOAD-FULL-ARTICLE-29-20881_2012_11_30_54_12.pdf

De Moraes AV, Frondana L, Fischer AL, Sturion T, Kitamura EA, Claus MP, Milczewski V. Relato do primeiro diagnóstico parasitológico de *Platynosomum* Looss (1907) em felino no estado de Santa Catarina. Mostra nacional de Iniciação Cientifica e Tecnológica Interdisciplinar. Instituto Federal Catarinense, 2015.

Ettinger SJ, Feldman EC. Tratado de medicina interna Veterinária, 5ª ed., v.2., cap. 106, ed. Manole., São Paulo, 2004, 2236p.

Hoffman WA, Pons JA, Janer JL. The sedimentation-concentration method in *Schistosomiasis mansoni*. P R Health Sci J., 9: 281-298, 1934.

Leal PDSA, Campos DP, Rodrigues MLA, Botelho GG, Labarthe NV. Avaliação da administração oral de ácido ursodesoxicólico (AUDC) no diagnóstico da infecção natural por *Platynosomum illiciens* em gatos. Rev. Bras. Med. Vet., 33(4): 229-233, 2011. http://rbmv.org/index.php/BJVM/article/view/815?articlesBySameAuthorPage=2

Lima GS, Dabus DMM, Trentin TC, Neves MF. *Platynosomum factosum*. Revista Cientifica Eletrônica de Medicina Veterinária, 6(11): 1-6, 2008. http://www.faef.revista.inf.br/imagens_arquivos/arquivos_destaque/qfVQ8YlAaRhrETw_2013-6-13-15-31-11.pdf

Linton M, Buffa E, Simon A, Ashton J, Mcgregor R, Foster DJ. Extrahepatic biliary duct obstruction as a result of involuntary transcavitary implantation of hair in a cat. J Feline Med Surg., 1(2): 1-5, 2015. https://journals.sagepub.com/doi/10.1177/2055116915610359

Michaelsen R, Silveira E, Marques SMT, Pimentel MC, Da Costa FVA. *Platynosomum concinnum* (Trematoda: Dicrocoeliidae) em gato doméstico da cidade de Porto Alegre, Rio Grande do Sul, Brasil. Veterinária em Foco, 10(1): 53-60, 2012. http://www.periodicos.ulbra.br/index.php/veterinaria/article/view/1167

Mundim TCD, Oliveira Jr, SD, Rodrigues DC, Cury MC. Frequência de helmintos em gatos de Uberlândia, Minas Gerais. Arq. Bras. Med. Vet. Zootec., 56(4): 562-563, 2004. https://www.scielo.br/pdf/abmvz/v56n4/21998.pdf

Norsworthy GD. Flukes: Liver, biliary and pancreatic. In: Norsworthy GD, Crystal MA, Grace SF, Tilley LP. The feline patient. Blackwell, 4ª ed., Cap.76, p.193-194, 2011.

Ramos DGS, Santos ARGLO, Freita LC, Braga IA, Silva EP, Soares LMC, Antoniassi, NAB, Furlan FH, Pacheco RC. Feline platynosomiasis: analysis of the association of infection levels with pathological and biochemical findings. Rev. Bras. Parasitol. Vet., 26(1): 54-59, 2017. https://www.scielo.br/pdf/rbpv/v26n1/1984-2961-rbpv-S1984-29612017009.pdf

Ribeiro VM. Controle de Helmintos de Cães e Gatos, XIII Congresso Brasileiro de Parasitologia Veterinária & I Simpósio Latino americano de Ricketisioses Ouro Preto, Minas Gerais. Rev. Bras. Parasitol. Vet, 13(supl.1): 88-95, 2008.

http://www.lamdosig.ufba.br/Disciplinas/mev160/arquivos/CONTROLE%20DE%20HELMINTOS%20DE%20C%C3%83ES%20E%20GATOS.pdf

Rodriguez-Vivas RI, Williams JJ, Quijano-Novelo AG, Bolio GM, Torres-Acosta JF. Prevalence, abundance and risk factors of liver fluke (*Platynosomum concinnum*) infection in cats in Mexico. Vet Rec., 154(22): 693-694, 2004.
https://veterinaryrecord.bmj.com/content/154/22/693

Salomão MS, Souza Dantas LM, Mendes de Almeida F, Branco AS, Bastos OPM, Sterman F, Labarthe N. Ultrasonography in Hepatobiliary Evaluation of Domestic Cats (*Felis catus*, L., 1758) Infected by PlatynosomumLoss, 1907. Intern J Appl Res Vet Med, 3(3): 271-279, 2005.
https://www.jarvm.com/articles/Vol3Iss3/SALAMAO.pdf

Sampaio MAS, Berlim CM, Angelim AJGL, Gondim LFP, Almeida MAO. Infecção natural pelo *Platynosomum* Looss 1907, em gato no município de Salvador, Bahia. Rev. Bras. Saúde Prod. Anim., 7(1): 01-06, 2006.
https://repositorio.ufba.br/ri/bitstream/ri/1883/1/642-2485-2-PB.pdf

Shell L, Ketzis J, Hall R, Rawlins G, Du Plessis W**.** Praziquantel treatment for *Platynosomum* species infection of a domestic cat on St. Kitts, West Indies. J Feline Med Surg, 1(1): 1-4, 2015. https://journals.sagepub.com/doi/10.1177/2055116915589834

Sobral MCGO, Sousa SAP, Ribeiro TMP, Galvão SR, Santos RM, Silva RA, Reis TS, Dias FEF, Santos HD. Infection by *Platynosomum illiciens* (= *P. fastosum*) in domestic cats of Araguaína, Tocantins, northern Brazil. Rev. Bras. Parasitol. Vet., 28(4): 786-789, 2019.
https://www.scielo.br/pdf/rbpv/v28n4/1984-2961-rbpv-S1984-29612019070.pdf

Souza-Dantas LM, Bastos OPM, Brener B, Salomão M, Guerrero J, Labarthe NV. Técnica de centrífugo-flutuação com sulfato de zinco no diagnóstico de helmintos gastrintestinais de gatos domésticos. Cienc. Rural, 37(3): 904-906, 2007.
https://www.scielo.br/pdf/cr/v37n3/a51v37n3.pdf

Sousa Filho RP, Sampaio KO, Holanda MSB, Vasconcelos MC, Morais GB, Viana DA, Costa FVA. Primeiro relato de infecção natural pelo *Platynosomum* spp. em gato doméstico no município de Fortaleza, Ceará, Brasil. Arq. ciênc. vet. zool. UNIPAR, 18(1): 59-63, 2015.
https://www.revistas.unipar.br/index.php/veterinaria/article/view/5370

Watson PJ. Doenças hepatobiliares no gato. In: Nelson, R.W.; Couto, C.G. Medicina Interna de Pequenos Animais, 5ª ed., Rio de Janeiro: Elsevier Editora, Cap.37, p.536–558, 2015.

Zanutto MS, Almeida MAO, Junquilho AB, Silva MAS, Silveira RX, Fatal PL. Uso do Endal Gatos no tratamento da platinossomíase felina. A Hora Veterinária, 185: 12-16, 2012.

3.5 Artigo 5

RELAÇÃO DO GRAU DA CARGA PARASITÁRIA COM EOSINOFILIA EM CÃES

Alexsander Ferraz, Camila Moura de Lima, Eugênia Tavares Barwaldt, Eduarda Santos Bierhals, Bruno Cabral Chagas, Peter Wachholz, Leandro Quintana Nizoli, Márcia de Oliveira Nobre

Será submetido a revista Acta Veterinária Brasilica

RELAÇÃO DO GRAU DA CARGA PARASITÁRIA COM EOSINOFILIA EM CÃES

RESUMO

O objetivo deste trabalho, foi avaliar a relação do grau da carga parasitária, com a eosinofilia em cães. Foram utilizadas amostras fecais e de sangue de 86 cães naturalmente parasitados, sem distinção de sexo e idade. Animais que apresentavam histórico de doenças estimuladoras de eosinofilia não foram incluídos no estudo. Os animais utilizados no trabalho foram agrupados em três grupos, de acordo com a carga parasitária: Grupo A (1 a 500 ovos); Grupo B (501 a 1000 ovos) e Grupo C (acima de 1000 ovos). Para o diagnóstico coproparasitológico dos animais foi realizado a técnica de Willis Mollay, e para quantificar a carga parasitária dos animais positivos, a de Macmaster, uma técnica de flutuação utilizada para determinar a quantidade de ovos por grama de fezes (opg) e oocistos por grama de fezes (Oopg). As amostras de sangue foram colhidas por venopunção da veia jugular ou cefálica, e o diferencial leucocitário foi obtido pela contagem das células, realizado manualmente por meio de esfregaço sanguíneo corado por panótico rápido. Dos 86 animais naturalmente parasitados, 40,7% apresentaram eosinofilia, sendo este parâmetro sanguíneo, o único que apresentou diferença estatística significativa entre os grupos (p=0,0498), indicando que o aumento da carga parasitária está relacionada com quadros de eosinofilia. Conclui-se a partir dos resultados encontrados que a contagem de eosinófilos pode estar aumentada nos cães parasitados, e a carga parasitária está diretamente relacionada com grau de eosinofilia.

Palavras chave: Eosinofilia, endoparasitos, diagnóstico.

RELATIONSHIP OF THE DEGREE OF THE PARASITIC CHARGE WITH EOSINOPHILIA IN DOGS

ABSTRACT

The objective of this work was to evaluate the relationship between the degree of parasite load and eosinophilia in dogs. Fecal and blood samples from 86 naturally parasitized dogs were used, without distinction of sex and age. Animals that had a history of eosinophilia-stimulating diseases were not included in the study. The animals used in the study were grouped into three groups, according to the parasite load: Group A (1 to 500 eggs); Group B (501 to 1000 eggs) and Group C (above 1000 eggs). For the coproparasitological diagnosis of the animals, the Willis Mollay technique was performed, and to quantify the parasite load of positive animals, the Macmaster technique, a floating technique used to determine the amount of eggs per gram of feces (opg) and oocysts per gram of feces (Oopg). Blood samples were collected by venipuncture of the jugular or cephalic vein, and the leukocyte differential was obtained by cell count, performed manually by means of blood smear stained by rapid panotic. Of the 86 naturally parasitized animals, 40.7% had eosinophilia, and this blood parameter was the only one that showed a statistically significant difference between the groups (p=0.0498), indicating that the increase in the parasite load is related to eosinophilia. It can be concluded from the results found that the eosinophil count may be increased in parasitized dogs, and the parasite load is directly related to the degree of eosinophilia.

Key words: Eosinophilia, endoparasites, diagnosis.

INTRODUÇÃO

O convívio dos seres humanos com os animais ocorre há muito tempo, isso pode ser explicado devido aos benefícios que os animais podem proporcionar as pessoas como, melhora na condição física e emocional (ALVES, 2005; YOUSSEF, 2020). Esse vínculo cresce cada vez mais e atualmente o Brasil possui uma população de 55,1 milhões de cães e 24,7 milhões de gatos (ABINPET, 2019). Com base nisso, salienta-se a importância de orientar a população a respeito dos cuidados básicos de saúde e higiene, que os animais necessitam. Pois a falta de cuidados de saúde pode predispor ao surgimento de algumas doenças com potencial zoonótico, dentre elas, as doenças parasitárias (VASCONCELLOS, 2006).

A prevalência das doenças parasitárias está relacionada com alguns fatores como, local geográfico, clima, estação do ano, cuidados de saúde e manejo dos animais e condições socioambientais como, condições de fornecimento de água, destinação de lixo e dejetos (BUSNELLO, 2009; FERREIRA et al., 2020). As parasitoses de maior ocorrência relatadas em cães e gatos segundo a literatura são infecções por *Ancylostoma* spp., *Toxocara* spp., *Trichuris* spp., e *Giardia* sp. (SILVA, 2010; FERREIRA et al., 2020; YOUSSEF, 2020). Os animais parasitados podem ser assintomáticos ou apresentarem sintomatologia clínica como, perda de peso, desidratação, enterites, vômitos, dentre outros (SILVA, 2010). Além disso, podem causar alterações hematológicas como, por exemplo, eosinofilia (SILVA, 2010).

Eosinofilos são leucócitos, com núcleo geralmente bilobado e caracterizado pela presença de grânulos intracitoplasmáticos com alta afinidade por eosina. São células cuja função primária é defender o hospedeiro contra organismos relativamente grandes, como os helmintos (BEHM E OVINGTON, 2000). A eosinofilia acontece em decorrência ao ciclo evolutivo do parasito, ou seja, quanto mais complexo o ciclo maior será o número de eosinófilos circulantes. No entanto, o aumento do número de eosinófilos durante a migração dos estágios larvais pode variar de acordo com cada indivíduo, sendo mais comum a partir dos 20 dias de infecção (SKUBITZ, 2004; SILVA, 2010). A eosinofilia em cães está intimamente relacionada à presença de ecto e endoparasitos, principalmente *Dirofilaria*, *Ancylostoma*, *Ascaris*, *Spirocerca*, *Strongyloiedes*, *Trichuris* e *Paragonimus* (JERICÓ et al., 2015).

Portanto, o objetivo deste trabalho foi avaliar a relação do grau da carga parasitária, com a eosinofilia em cães.

MATERIAL E MÉTODOS

Para realização deste trabalho, foram utilizadas amostras fecais e de sangue de 86 cães naturalmente parasitados, sem distinção de sexo e idade. Animais que apresentaram históricos de doenças estimuladoras de eosinofilia, como as alérgicas e imunomediadas não foram incluídos no estudo.

Os animais foram agrupados em três grupos de acordo com a carga parasitária, sendo atribuído uma escala para expressar o número de ovos encontrados: Grupo A (+) (1 a 500 ovos); Grupo B (++) (501 a 1000 ovos) e Grupo C (+++) (acima de 1000 ovos). O número de animais inseridos em cada grupo, foi de respectivamente 40, 13 e 33, totalizando 86 animais.

Para o diagnóstico coproparasitológico foi realizado a técnica de Willis Mollay (1921), que consiste na flutuação espontânea de ovos leves de helmintos e oocistos de protozoários em solução hipersaturada. Para realização da técnica foram utilizadas 5g de fezes de cada amostra, as quais foram homogeneizadas com 20 ml de solução hipersaturada glicosada (d=1,230), e o material resultante desta mistura foi transferido para um tubo de 10 ml com auxílio de um tamiz para filtração da amostra, até que o líquido formasse um menisco na bordo do tubo, para a colocação de uma lamínula. A leitura foi realizada em microscopia óptica após 15 minutos.

A técnica utilizada para mensurar a carga parasitária dos animais positivos foi a de Macmaster (GORDON e WHITLOCK, 1939), uma técnica de flutuação para determinar a quantidade de ovos por grama de fezes (opg) e oocistos por grama de fezes (Oopg). Para realização da técnica foi utilizado 4 gramas de fezes de cada animal, diluídas em 56ml de solução hipersaturada glicosada (d=1,230). O conteúdo foi vertido em uma peneira para remoção de sólidos, e o filtrado utilizado para preenchimento da câmara. A leitura foi realizada após 5 minutos em microscópio ótico, no aumento de 100x. As amostras foram confeccionadas em duplicata, e o valor do opg deu-se a partir da média entre elas.

O cálculo de OPG foi feito pela a partir da seguinte fórmula:

$$OPG = \frac{NúmerodeOvosContadosnaCâmaradeMacMaster}{2} \text{ x}100$$

As amostras de sangue dos cães estudados foram colhidas por venopunção da veia jugular ou cefálica e acondicionadas em tubo com anticoagulante EDTA. O hemograma foi realizado com o auxílio do equipamento automático Sysmex pocH-100 iv DiFF® e o diferencial leucocitário foi obtido pela avaliação morfológica e contagem das células, realizado manualmente por meio de esfregaço sanguíneo corado por panótico rápido, avaliação em microscopia óptica (ampliação de 1000 x). O valor de referência utilizado para contagem de eosinófilos em cães, foi de 150-1250 /uL (SCHALM'S, 2010).

Os valores dos parâmetros sanguíneos foram analisados por meio do programa GraphPad prism 7.0. Os dados foram avaliados pela análise de variância, seguida pelo teste de Tukey para determinar diferença entre as médias, considerando-se o nível de significância α igual a 5%.

Este estudo foi aprovado pelo Comitê de Ética em Pesquisa Animal da UFPel, sob número 23110.002060/2017-71, estando de acordo com os princípios éticos na experimentação animal.

RESULTADOS E DISCUSSÃO

Dos 86 animais avaliados, 40,7% (35/86) apresentaram eosinofilia. A média da carga parasitária e eosinófilos dos animais em cada grupo está expressa na Figura 1.

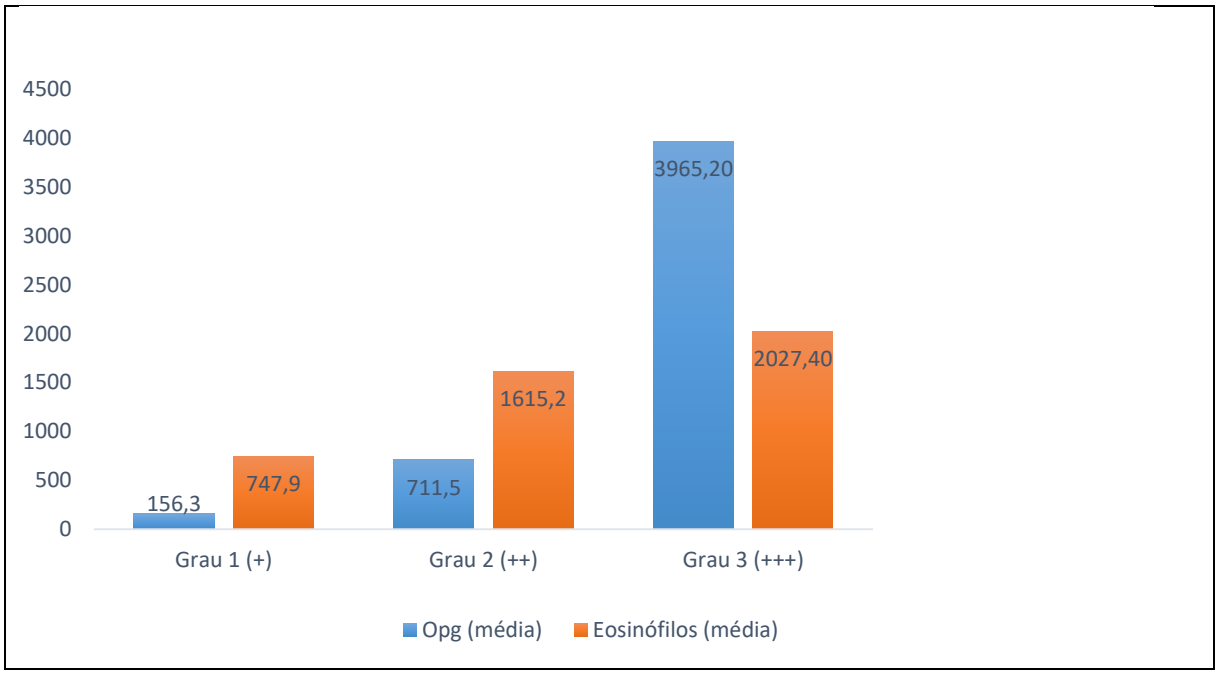

Figura 1: Média da carga parasitária e percentual de eosinófilos nos três grupos de cães naturalmente parasitados.

Alguns autores consideram que a produção de eosinófilos é influenciada pelo gênero e número de parasitos, localização no hospedeiro e tempo decorrido de infecção (MAWHORTER, 1994). Portanto, as helmintíases que levam à eosinofilia com maior frequência são aquelas que provocam invasão tecidual, sendo a eosinofilia mais pronunciada durante o desenvolvimento larvário e migração. Quando os parasitos se limitam ao tubo digestivo, a eosinofilia é mais branda. (SKUBITZ, 2004).

Dos animais avaliados, 64 apresentavam infecção por apenas um gênero de parasito (74,4%) e 22, associação entre diferente gêneros parasitários (25,6%). Ovos de *Ancylostoma* spp. foram os mais prevalentes nas amostras analisadas, sendo observados em 71,8% das

amostras (61/85), destas, 41 como únicos agentes e 20, associado a outros gêneros de parasitos (Tabela 2).

Tabela 2: Prevalência dos gêneros parasitários encontrados no exame coproparasitológico e a frequência de casos de eosinofilia.

Parasito	Amostras positivas	Eosinofilia n(%)
Ancylostoma spp.	41	17(41,5)
Toxocara sp.	09	1(11,1)
Trichuris vulpis	08	3(37,5)
Cystoisospora spp.	05	2(40,0)
Capillaria spp.	01	-
Ancylostoma spp + *Trichuris vulpis*	15	7(46,7)
Ancylostoma spp. + *Toxocara* sp.	02	1(50,0)
Toxocara sp. + *Trichuris vulpis*	02	2(100)
Ancylostoma spp. + *Toxocara* sp. + *Trichuris vulpis*	02	1(50,0)
Ancylostoma spp. + *Cystoisospora* spp.	01	1(100)
Total	86	35(40,7)

Dos parâmetros sanguíneos analisados, apenas a média de eosinófilos apresentou diferença estatística significativa entre os grupos (p=0,0498) (Tabela 3), indicando que o aumento da carga parasitária está relacionada com quadros de eosinofilia. Entre os grupos, houve resultado significativo na comparação da média de eosinófilos entre o grupo A (+) e o grupo C (+++) (p=0,0422). A comparação entre o grupo A (+) e o grupo B (++) (p=0,4429) e entre o grupo B (++) e o grupo C (+++) (p=0,8191), não apresentou diferença estatística significativa (P>0,05) (Tabela 4).

Tabela 3: Média dos parâmetros hematológicos dos três grupos de cães naturalmente parasitados

	GRUPOS				
	A	**B**	**C**		
Leucograma	**+ (1–500)**	**++ (501-1000)**	**+++ (>1000)**	**P**	**Valor referência**
Leucócitos totais	12.455	13.432	13.892	0.6073	6.000-17000/uL
Segmentados	8.716	8.621	8.986	0.9079	3.000-11.500/uL
Bastonetes	52,6	37,8	59,1	0.8318	0-300/uL
Linfócitos	2.573	2.727	2.381	0.8544	1.000-4.800/uL
Eosinofilos	747,9	1.615	2.027	0.0498*	150-1.250/uL
Monócitos	365,3	431,8	439,5	0.7271	150-1.350/uL

* Valor estatisticamente significativo com intervalo de confiança de 95% (p<0,05)

Tabela 4: Comparação da média de eosinofilos entre os grupos de cães naturalmente parasitados.

Grupos	**P**	
A vs B	0.4429	Não significativo
A vs C	0.0422	* p<0.05
B vs C	0.8191	Não significativo

* Valor estatisticamente significativo com intervalo de confiança de 95% (p<0,05)

Existem poucos estudos sobre a relação de eosinofilia com carga parasitária em cães. Silva et al. (2010), avaliando as alterações hematológicas nas infecções parasitárias em cães, observaram eosinofilia (média de 1.302/uL) em 22/49 animais naturalmente parasitados por helmintos, e Lunardon et al. (2016) que avaliando a presença de eosinofilia em cães domiciliados na cidade de Curitiba, observou que 30,7% dos animais analisados apresentaram aumento na contagem de eosinófilos. No presente trabalho, 40,7% (35/86) dos animais, apresentaram eosinofilia.

Campos et al. (2017) correlacionando alterações hematológicas com exames coproparasitológicos de cães infectados com *Ancylostoma* spp., observaram eosinofilia em 66% (33/50), indicando correlação entre eosinofilia e opg (p = 0,0017). Em nosso estudo, 41,5% (17/41) dos animais parasitados apenas por *Ancylostoma* spp. apresentaram eosinofilia, percentual próximo aos 48% observado por Silva et al. (2010).

Em humanos, Robertson e Thompson (2002), descreveram na Austrália, quadros de enterite eosinofílica devido a infecção por *A. caninum*, caracterizada por sintomatologia abdominal e acentuada eosinofilia. A presença da forma adulta do *A. caninum* no lume do intestino humano seria uma consequência da ingestão de larvas infectantes deste parasito (LANDMANN E PROCIV, 2003).

Dos nove casos de infecção única por *Toxocara* spp., encontrados no presente trabalho, observou-se eosinofilia em 11,1% (1/9), enquanto nos dois animais que apresentaram *Toxocara* spp., associado com *Ancylostoma* spp. o percentual foi de 50% (1/2). No estudo desenvolvido por Silva et al. (2010), nenhum dos três cães parasitados somente por *Toxocara* spp. apresentaram eosinofilia, entretanto, nos dois casos de associação dos gêneros *Toxocara* e *Ancylostoma*, observou-se aumento na contagem de eosinófilos em ambos. Em um estudo realizado com 208 crianças de 1 a 14 anos de idade na periferia de São Paulo, Figueiredo et al. (2005), observou que 67,6% dos testes sorológicos positivos para *Toxocara canis*, apresentaram eosinofilia.

Trichuris vulpis, parasito que acomete o intestino grosso de cães, foi observado em oito animais, destes, três apresentaram eosinofilia (37,5%). Meireles (1989), num estudo com pacientes ambulatoriais portadores de helmintos intestinais, diagnosticou que 37,5% dos parasitados por *Trichuris trichiuria*, apresentavam eosinofilia, mesmo percentual encontrado em nosso trabalho.

Oliveira et al. (2013), analisando o perfil hematológico e bioquímico de 53 cães infectados pelo nematódeo *Dirofilaria immitis*, observaram uma média de eosinófilos de 2047,15 uL neste grupo, caracterizando um quadro de eosinofilia nestes animais.

Pelo fato da eosinofilia ser mais significativa na migração larvária, é mais comum nas infecções por helmintos, não ocorrendo regularmente em infecções por protozoários (PEZZI e TAVARES, 2008). Entretanto, alguns trabalhos em humanos, descrevem relação de protozoários com eosinofilia (MELO-REIS et al., 2007; NUTMAN, 2007). Em nosso estudo, dos cinco animais positivos somente para o protozoário *Cystoisospora* spp., 40% (2/5) apresentaram eosinofilia.

Foi observada eosinofilia em 35,9% dos animais com monoparasitismo (23/64) e em 54,5% (12/22) dos que apresentavam associação de parasitos. Isso evidencia que a associação de dois ou mais gêneros parasitários pode gerar uma eosinofilia mais acentuada em comparação com as observadas em cada um deles, isoladamente.

A ausência de eosinofilia nos hemogramas pode ser explicada pela baixa ou inexistente migração dos parasitos pelos tecidos no momento da coleta de sangue ou o estabelecimento destes no intestino delgado (SILVA et al., 2010). Além disso, existem outras causas que podem levar ao aumento na contagem de eosinófilos,

CONCLUSÃO

Conclui-se que a contagem de eosinófilos pode estar aumentada nos cães parasitados, e a carga parasitária está diretamente relacionada com grau de eosinofilia. Porém, apesar da mensuração dos eosinófilos ser um indicativo de infecção parasitária, o diagnóstico definitivo e identificação do gênero responsável pela infecção deve ser realizado através de exames coproparasitológicos.

AGRADECIMENTOS

Agradeço à Coordenação de Aperfeiçoamento de Pessoal de Ensino Superior (CAPES), pela concessão da bolsa de pesquisa, e ao CnPq (308152/2019-0).

REFERÊNCIAS

ABINPET. Associação Brasileira da indústria de produtos para animais de estimação. 2019. Acesso em: 15 de junho de 2021. Disponível em: < http://abinpet.org.br/mercado/>

ALVES, F.O.; GOMES, G.A.; SILVA, A.C. Ocorrência de enteroparasitos em cães do município de Goiânia, Goiás: comparação de técnicas de diagnostico. **Ciência Animal Brasileira**, v.6, n.2, p.127-133, 2005.

BEHM, C.A.; OVINGTON, K.S.; The role of eosinophils in parasitic helminth infections: insights from genetically modified mice. **Parasitology Today**, v.16, p.202–209, 200.

BUSNELLO, M.I.; TEIXEIRA, L.M. Prevalência de enteroparasitas em estudantes de duas escolas de ensino fundamental. **Revista da Faculdade de Farmácia e Odontologia de Araraquara**, v. 51, p. 30-35. 2009.

CAMPOS, D.R.; PERIN, L.R.; CAMATTA, N.C.; OLIVEIRA, L.C.; SIQUEIRA, D.F.; APTEKMANN, K.P.; MARTINS, I.V.F. Canine hookworm: correlation between hematological disorders and serum proteins with coproparasitological results. **Brazilian Journal of Veterinary Medicine**, v.39, n.3, p.147-151.

FERREIRA, C.S.C.; SOUSA, V.A.; CASTRO, R.C.L.; CARVALHO FILHO, N.W.B.; GOMES, C.L.N.; COIMBRA, V.C.S.; CHAVES, D.P.; FONSECA, L.S. Prevalência de helmintos gastrointestinais em cães atendidos no hospital veterinário Francisco Edilberto Uchoa Lopes da Universidade Estadual do Maranhão com Enfoque em Saúde Pública. **Brazilian Journal of Development**, v.6, n.6, p.36192-36200, 2020.

FIGUEIREDO, S.D.P.; TADDEI, J.A.A.C.; MENEZES, J.J.C.; NOVO, N.F.; SILVA, E.O.M.; CRISTÓVÃO, H.L.G.; CURY, M.C.F.S. Estudo clínico-epidemiológico da toxocaríase em população infantil. **Jornal de Pediatria**, v.81, n.2, p.126-132, 2005.

GORDON, H.M.C.L.; WHITLOCK, H.V. A new techinique for counting nematode eggs in sheep feces. **Journal Council Scientific Industry Research Australia**, v.12, n.1, p.50-52, 1939.

JERICO, M.M.; NETO, J.P.A.; KOGIKA, M.M. **Tratado de Medicina Interna de cães e gatos**. In: GOMES, R.G.S. Hematologia e Doenças Imunomediadas. 2015. v.2, cap. 203, p.1850-1851.

LANDMANN, J.K.; PROCIV, P. Experimental human infection with the dog hookworm, *Ancylostoma caninum*. **The Medical Journal of Australia**, v.178, p.69-71, 2003.

LUNARDON, T.; VILLANI, M.P.; MELO, I.; OBERST, J.S.P.; FAM, A.L.D. Correlação entre Eosinofilia e Parasitas Gastrintestinais em Cães. **Revista Eletrônica Biociências, Biotecnologia e Saúde**, v.6, n.15, p.64-65, 2016.

MAWHORTER, S.D. Eosinophilia: caused by parasites. **Pediatric Annals**, v.23, n.8, p.405-13, 1994.

MEIRELES, C.Z. Análise da ocorrência de anemia e eosinofilia em 100 pacientes ambulatoriais portadores de helmintos intestinais. 1989. Florianópolis, 32f. Trabalho de conclusão de curso (Medicina), Universidade Federal de Santa Catarina.

MELO-REIS, P.R.; DINIZ-FILHO, J.A.F.; DIAS-PENNA, K.G.B; COSTA, S.H.N.; MESQUITA, M.M.; SILVA, J.B.; CASTRO, F.S.; CHEN, L.C. Correlação entre eosinofilia e protoparasitose por *Giardia lamblia* em crianças. **Revista Brasileira de Análises Clínicas**, v.39, p.237-239, 2007.

NUTMAN, T.B. Evaluation and differential diagnosis of marked, persistent eosinophilia. **Immunology and Allergy Clinics of North America**, v.27, p.529–549, 2007.

OLIVEIRA, I.N.V.; MOREIRA, H.R.; FAZIO-JUNIOR, P.I.; CASTRO, L.R.S.; TRINDADE, C.E.D.; BEZERRA, D.K.O.; MADEIRA, E.A.O.; ALMEIDA, M.B.; FERNANDES, J.I. perfil hematológico e bioquímico de cães infectados por *Dirofilaria immitis* da localidade da ilha de Algodoal, Pará. **Revista Brasileira de Medicina Veterinária**, v.35, Supl.2, p.74-80, 2013.

PEZZI, N.C.; TAVARES, R.G. Relação de aspectos sócio–econômicos e ambientais com parasitoses intestinais e eosinofilia em crianças da ENCA, Caxias do Sul – RS. **Estudos**, v.7, p.1041-1055, 2008.

ROBERTSON, I.D.; THOMPSON, R.C. Enteric parasitic zoonoses of domesticated dogs and cats. **Microbes and Infection**, v.4, p.867-873, 2002.

SILVA, B.J.A.; FREIRE, I.M.A.; SILVA, W.B.; AMARANTE, E.E.V.G. Avaliação das alterações hematológicas nas infecções por helmintos e protozoários em cães (*Canis lupus familiaris*, Linnaeus, 1758). **Neotropical Helminthology**, v.4, n.1, p.37-48, 2010.

SKUBITZ, K.M. **Neutrophilic leukocytes**. In: Greer J, editor. Wintrobe's Clinical Hematology 11th ed. Philadelphia: Lippincott Williams & Wilkins, p 268-310, 2004.

VASCONCELLOS, M.C.; BARROS, J.S.L.; OLIVEIRA, C.S. Parasitas gastrointestinais em cães institucionalizados no Rio de Janeiro, RJ. **Revista de Saúde Pública**, v. 40, n. 2, p. 321-323, 2006.

YOUSSEF, A.G.; NETTO, L.L.; FRIOLANI, M.; TEIXEIRA, D.D. Prevalência de parasitas intestinais, de importância zoonótica, em cães assintomáticos de canis da região de Marília-SP. **Brazilian Journal of Development**, v.6, n. 12, p.94718-94727, 2020.

WILLIS, I.I. A simple levitation method for the detection of hookworm ova. **Medical Journal of Austrália**, v.2, n18, p.375-376, 1921.

4 Considerações Finais

A partir dos resultados encontrados neste trabalho, observou-se que tanto as amostras fecais ambientais (escolas e praias), quanto as de animais hospitalizados, apresentaram elevada prevalência de parasitos zoonóticos, como o nematódeo *Ancylostoma* spp. e o protozoário *Giardia* sp., agentes etiológicos, respectivamente, das zoonoses parasitárias larva *migrans* cutânea e giardiase. E visto que atualmente os pets estão cada vez mais próximos dos seus tutores, inseridos como membros da família, estes resultados evidenciam a necessidade da adoção de medidas sanitárias preventivas, como a guarda responsável dos animais de companhia, bem como o controle de cães e gatos semidomiciliados e abandonados, sempre prezando pelo bem-estar e qualidade de vida de todos os animais envolvidos. É de extrema importância também, a realização de estudos científicos que objetivem documentar os riscos envolvendo as doenças parasitárias nas mais diversas localidades urbanas, para assim evitar a propagação destas.

Foi possível observar também, que a contagem de eosinófilos pode estar aumentada nos cães parasitados, e a carga parasitária está diretamente relacionada com grau de eosinofilia. Porém, apesar da mensuração dos eosinófilos ser um indicativo de infecção parasitária, o diagnóstico definitivo e identificação do gênero responsável pela infecção deve ser realizado através de exames coproparasitológicos.

Referências

ABINPET. Associação Brasileira da indústria de produtos para animais de estimação. 2019. Acesso em: 15 de junho de 2021. Disponível em: < http://abinpet.org.br/mercado/>

AHID, S.M.M.; FILGUEIRA, K.D.; SUASSUNA, A.C.D.; FEIJÓ, F.M.C.; ALVES, N.D. Ocorrência de *Platynosomum fastosum* (Trematoda: Dicrocoeliidae) em gato doméstico (Felis catus) em Mossoró-RN. **Nosso Clínico**, v.8, n.47, p. 66-70, 2005.

ALVES, A.P.S.M.; COÊLHO, F.A.S.; COÊLHO, M.D.G. Frequência de enteroparasitos em fezes de cães coletadas em praças públicas do município de Pindamonhangaba-SP, Brasil. **Revista de Patologia Tropical**, v.43, n.3, p.341-350, 2014.

ALVES, F.O.; GOMES, G.A.; SILVA, A.C. Ocorrência de enteroparasitos em cães do município de Goiânia, Goiás: comparação de técnicas de diagnostico. **Ciência Animal Brasileira**, v.6, n.2, p.127-133, 2005.

ANDRADE, S.F.; SANTARÉM, V.A. Endoparasiticidas e ectoparasiticidas. In: ANDRADE, S.F. **Manual de Terapêutica Veterinária**, 3a. ed. São Paulo: Roca, 936 p., 2011.

ARAÚJO, F.R.; ARAÚJO, C.P.; WERNECK, M.; GOLDSKI, A. Larva *migrans* cutânea em crianças de uma escola em área do Centro-Oeste do Brasil. **Revista de Saúde Pública**, v.34, n.1, p.84-85, 2000.

AZEVEDO, F.D. Alterações hepatobiliares em gatos domésticos (Felis catus domesticus) parasitados por *Platynosomum illiciens* (Braun, 1901) Kossak, 1910 observadas através dos exames radiográfico, ultrassonográfico e de tomografia computadorizada. Rio de Janeiro: UFRRJ, 2008. 62p. Dissertação (Mestrado) – Universidade Federal Rural do Rio de Janeiro, Rio de Janeiro, 2008.

BARROS, B.A.F.; PEREIRA, J.A.; BARRETO, L.A.; SANTOS, T.C.; CIRNE, L.C.S.O.B. Ocorrência de parasitas gastrintestinais em fezes de cães coletadas em vias públicas do município de Valença – RJ. **Pubvet**, v.12, n.9, p.1-9, 2018.

BARUTZKI, D.; SCHAPER, R. Age-dependant. Prevalence of Endoparasites in Young Dogs and Cats up to One Year of Age. **Parasitology Research**, v.112, n.1, p.119-131, 2013.

BARUTZKI, D.; SCHAPER, R. Prevalence of Endoparasites in Young Dogs and Cats up to One Year of Age. **Parasitology Research**, v.112, n.1, p.119-131, 2013.

BASU, A.K.; CHARLES, R.A. A review of cat liver fluke *Platynosomum fastosum* Kossack, 1910 (Trematoda: Dicrocoeliidae). **Veterinary Parasitology**, v.200, n.1-2, p.1-7, 2014.

BECKER, A.C.; ROHEN, M.; EPE, C.; SCHNIEDER, T. Prevalence of endoparasites in stray and fostered dogsand cats in Northern Germany. **Parasitology Research**. v. 111, p. 849-857, 2012.BEHM, C.A.; OVINGTON, K.S.; The role of eosinophils in parasitic helminth infections: insights from genetically modified mice. **Parasitology Today**, v.16, p.202–209, 200.

BELO, V. S.; OLIVEIRA, R. B.; FERNANDES, P. C.; NASCIMENTO, B. W. L.; FERNANDES, F. V.; CASTRO, C. L. F.; SANTOS, W. B.; SILVA, E. S. Fatores associados à ocorrência de parasitoses intestinais em uma população de crianças e adolescentes. **Revista Paulista de Pediatria**, São Paulo, v. 30, n. 2, p. 195-201, 2012.

BLAZIUS, R.D.; SILVA, O.D.; KAULING, A.L.; RODRIGUES, D.F.P.; LIMA, M.C. Contaminação da areia do balneário de laguna, SC, por *Ancylostoma* spp., e *Toxocara* spp. em amostras fecais de cães e gatos. **Arquivos Catarinenses de Medicina**, v.35, n.3, p.55-58, 2006.

BOAG, P. R.; PARSONS, J.C.; PRESIDENTE, P.J.; SPITHILL, T.J.; SEXTON, J.L. Characterisation of humoral imune responses in dogs vaccinated with irradiated *Ancylostoma caninum*. **Veterinary Immunology and Immunopathology**, v.92, n.1-2, p.87-94, 2003.

BRAGA, R.R.; TEIXEIRA, A.C.; OLIVEIRA, J.A.; CAVALCANTI, L.P. Prevalence of *Platynosomum fastosum* infection in free roaming cats in northeastern Brazil: fluke burden and grading of lesions. **Veterinary Parasitology**, v.227, p.20- 25, 2016.

BRESCIANI, K.D.S.; ISHIZAKI, M.N.; KANETO, C.N.; MONTANA, T.R.P.; PERRI, S.H.V.; VASCONCELOS, R.O.; NASCIMENTO, A.A. Frequência e intensidade parasitária de helmintos gastrintestinais em cães na área urbana do município de Araçatuba, SP. **Ars Veterinária**, v.24, n.3, p.181-185, 2008.

BRICARELLO PA., SILVA, A., OLIVEIRA, T., LIMA, LM. Potential zoonotic parasites in dog and cat feces from three beaches and surrounding areas of Greater Florianópolis, Santa Catarina. **Brazilian Journal of Veterinary Research and Animal Science**, v.57, n.3, p.1-9, 2020.

BRICARELLO, P.A.; MAGAGNIN, E.A.; OLIVEIRA, T.; SILVA, A.; LIMA, L.M. Contamination by parasites of zoonotic importance in fecal samples from Florianópolis Beaches, Santa Catarina State. Brazil. **Brazilian Journal of Veterinary Research and Animal Science**, v.55, n.1, p.1-10, 2018.

BUSNELLO, M.I.; TEIXEIRA, L.M. Prevalência de enteroparasitas em estudantes de duas escolas de ensino fundamental. Revista da Faculdade de Farmácia e Odontologia de Araraquara, v. 51, p. 30-35. 2009.

CABELLO, R.R.; RUIZ, A.C.; FEREGRINO, R.R.; ROMERO, L.C.; FEREGRINO, R.R.; ZAVALA, J.T. *Dipylidium caninum* infection. **BMJ Case Reports**, v.3, n.6, p.1-4, 2011.

CAMPOS, D.R.; PERIN, L.R.; CAMATTA, N.C.; OLIVEIRA, L.C.; SIQUEIRA, D.F.; APTEKMANN, K.P.; MARTINS, I.V.F. Canine hookworm: correlation between hematological disorders and serum proteins with coproparasitological results. **Brazilian Journal of Veterinary Medicine**, v.39, n.3, p.147-151.

CAMPOS, L.P.; CARVALHO, E.A.A.; SOARES, G.M.; CHAGAS, J.; COSTA, K.S.; REIS, E.A.; SCAINI, C.J.; SILVEIRA, M.R. Prevalência de Toxocaríase e Fatores Associados em Crianças de uma Escola Pública em Belo Horizonte, Minas Gerais, Brasil. Infarma - **Ciências Farmacêuticas**, v.29, n.3, p.226-234, 2017.

CAPUANO, D.M.; ROCHA, D.M. Ocorrência de parasitas com potencial zoonótico em fezes de cães coletadas em áreas públicas do município de Ribeirão Preto, SP, Brasil. **Revista Brasileira de Epidemiologia**, v.9, n.1, p.81-6, 2006.

CARVALHO, S. M. R.; AMORIM, W; R.; SÁ, M. V.; OLIVEIRA, I. S.; SÁ, I. S.; GALENO, L. S.; OLIVEIRA, R.; BENVENUTTIS, M. E. M.; FARIA, M. P. O.; JÚNIOR, A. N. M. Pesquisa de *Babesia* spp. e *Ehrlichia* spp. em cães assintomáticos, atendidos no Hospital Veterinário da Universidade Federal do Piauí. **Pubvet**, v.12, n.1, p.1-8, 2018.

CARVALHO, T.K.; BATISTA, L.S.O.; SAMPAIO, L.A.L.; ARAGÃO, A.P. Diagnóstico anatomohistopatológico de platinosomose em felino: Relato de caso. **Acta Biomedicina Brasilliensia**, v.8, n.2, p.140-146, 2017.

CARVALHO, E.A.A.; ROCHA, R.L. Toxocariasis: visceral larva migrans in children. **Jornal de Pediatria**, v.87, n.2, p.100-110, 2011.

CASSENOTE, A.J.F.; NETO, J.M.P.; LIMA-CATELANI, A.R.A.; FERREIRA, A.W. Contaminação do solo por ovos de geo-helmintos com potencial zoonótico na municipalidade de Fernandópolis, Estado de São Paulo, entre 2007 e 2008. **Revista da Sociedade Brasileira de Medicina Tropical**, v.44, n.3, p.371-374, 2011.

CASTRO, J.M.; SANTOS, S.V.; MONTEIRO, N.A. Contaminação de canteiros da orla marítima do município de Praia Grande, São Paulo, por ovos de *Ancylostoma* e *Toxocara* em fezes de cães. **Revista da Sociedade Brasileira de Medicina Tropical**, v.38, n.2, p.199-201, 2005.

CHEN, A.A.; MUCCI, J.L.N. Frequência de contaminação por helmintos em área de recreação infantil de creches no município de Várzea Paulista, São Paulo, Brasil. **Revista de Patologia Tropical**, v.41, n.2, p.195-202, 2012.

COELHO, L.M; SILVA, M.V; DINI, C.Y; GIACON NETO, A.A; NOVO, N.F; SILVEIRA, E.P. Human toxocariasis: a seroepidemiological survey in schoolchildren of Sorocaba, Brazil. **Memórias do Instituto Oswaldo Cruz**, v.99, p.553-557, 2004.

COELHO, W. M. D.; AMARANTE, A. F. T.; SOUTELLO, R. V. G; MEIRELES, M. V.; BRESCIANI, K. D. S. Ocorrência de parasitos gastrintestinais em amostras fecais de felinos no município de Andradina. **Revista Brasileira de Parasitologia Veterinária**, v.18, n.2, p.46-49, 2009.

COELHO, L. M.P.S.; DINI, C.Y.; MILMAN, M.H.S.A.; OLIVEIRA, S.M. *Toxocara* spp. eggs in public squares of Sorocaba, São Paulo State, Brazil. **Revista do Instituto de Medicina Tropical de São Paulo**, v.43, n.4, p. 189-91, 2001.

CORONATO, B.; BASTOS, O. M. P.; DUARTE, R.; et al. Parasites in stool samples in the environment of Ilha da Marambaia, Rio de Janeiro, Brazil: an approach in public health. **Revista do Instituto de Medicina Tropical de São Paulo**, v. 54, n. 2, p. 65-68, 2012.

CORRÊA, C.A.S.; SOUZA, F.S.; LISBÔA, R.S. Ocorrência de parasitos zoonóticos em fezes de cães de praças públicas do centro da cidade de Manaus, AM. **Pubvet**, v.9, n.9, p.409-413, 2015.

COSTA, A.P.D., COSTA, F.B., LABRUNA, M.B., SILVEIRA, I., MORAES-FILHO, J., SOARES, J.F. & GUERRA R.D.M.S.N. A serological and molecular survey of *Babesia vogeli*, *Ehrlichia canis* and *Rickettsia* spp. among dogs in the state of Maranhão, northeastern Brazil. **Revista Brasileira de Parasitologia Veterinária**, v.24, n.1, p.28-35, 2015.

DANIEL, A.G.T.; DIAZ, R.F.; CAMIGNATTO, L.O.; KAGE, N.K.; PELLEGRINO, A.; COGLIATI, B. Polycystic Liver Associated with *Platynosomum fastosum* Infection in a Cat. **Brazilian Journal of Veterinary Pathology**, v.5, n.3, p.137–141, 2012.

DANTAS-TORRES, F. Canine vector-borne diseases in Brazil. **Parasites & Vectors**, v.1, p.1-17, 2008.

DAY, M.J. One health: the importance of companion animal vector-borne diseases. **Parasites & Vectors**, v.4, n.49, p.1-6, 2011.

DE MORAES, A.V.; FRONDANA, L.; FISCHER, A.L.; STURION, T.; KITAMURA, E.A.; CLAUS, M.P.; MILCZEWSKI, V. Relato do primeiro diagnóstico parasitológico de *Platynosomum* LOOSS (1907) em felino no estado de Santa Catarina. **Mostra nacional de iniciação cientifica e tecnológica interdisciplinar**. Instituto Federal Catarinense, 2015.

DELAZERI, M.A.F.; LAWISCH, G.K.S. Incidência de parasitos intestinais em crianças das Escolas Municipais de Educação Infantil e Ensino Fundamental de um município do interior do Rio Grande do Sul. **Revista Destaques Acadêmicos**, v.9, n.3, p.206-215, 2017.

DESPOMMIER, D. Toxocariasis: clinical aspects, epidemiology, medical ecology and molecular aspects. **Clinical Microbiology Reviews**, v. 16, n. 2, p. 265-272, 2003.

DINIZ, P.P.V.P.; SCHWARTZ, D.S.; MORAIS, H.A.S.; BREITSCHWERDT, E.B. l. Surveillance for zoonotic vector-borne infections using sick dogs from Southeastern Brazil. **Vector Borne and Zoonotic Disease**, v. 7, n. 4, p. 689-697, 2007.

DUNN, J.J.; COLUMBUS, S.T.; ALDEEN, W.E.; DAVIS, M.; CARROLL, K.C. *Trichuris vulpis* recovered from a patient with chronic diarrhea and five dogs. **Journal of Clinical Microbiology**, v.40, n.7, p.2703-4, 2002.

ELBAKRI, A.; SAMIE, A.; BESSONG, P.; POTGIETER, N.; ODEH, R.A. Detection and molecular characterisation of *Giardia lamblia* genotypes in Sharjah, United Arab Emirates. **Transaction of the Royal Society of Tropical Medicine Hygiene**, v.108, n.8, p.466-473, 2014.

EPE, C., REHKTER, G., SCHNIEDER, T., LORENTZEN, L.; KREIENBROCK, L. Giardia in symptomatic dogs and cats in Europe: Results of a European study. **Veterinary Parasitology**, v.173, n.1-2, p.32–38, 2010.

ETTINGER, S. J., FELDMAN, E. C. **Tratado de medicina interna Veterinária**, 5ª ed., v.2, cap.106, ed. Manole, São Paulo, 2004.

FAUST, E.C.; D'ANTONI, J.S.; ODOM, V. A critical study of clinical laboratory technics for the diagnosis of protozoan cysts and helminth eggs in feces I. Preliminary communication. **American Journal of Tropical Medicine**, v.18, n.2, p.169-183, 1938.

FERRAZ, A.; EVARISTO, T.A; PIRES, B.S.; LOPES, C.B.; CASTRO, T.A.; PINTO, D.M.; NIZOLI, L.Q. Ocorrência de parasitos gastrointestinais, em fezes de cães, encontradas na orla das praias de Pelotas, RS, Brasil. **Atas de Saúde Ambiental**, v.6, p.226-234, 2018.

FERRAZ, A.; PIRES, B.S.; EVARISTO, T.A.; SANTOS, E.M.; BARWALDT, E.; PAPPEN, F.G.; PINTO, D.M.; NIZOLI, L.Q. Contaminação da areia da praia do Município de São Lourenço do Sul/RS por parasitos com potencial zoonótico presentes em fezes de cães. **Veterinária em Foco**, v.16, n.2, p.3-9, 2019.

FERREIRA, C.S.C.; SOUSA, V.A.; CASTRO, R.C.L.; CARVALHO FILHO, N.W.B.; GOMES, C.L.N.; COIMBRA, V.C.S.; CHAVES, D.P.; FONSECA, L.S. Prevalência de helmintos gastrointestinais em cães atendidos no hospital veterinário Francisco Edilberto Uchoa Lopes da Universidade Estadual do Maranhão com Enfoque em Saúde Pública. **Brazilian Journal of Development**, v.6, n.6, p.36192-36200, 2020.

FERREIRA, F.P.; DIAS, R.C.F.; MARTINS, T.A.; CONSTANTINO, C.; PASQUALI, A.K.S.; VIDOTTO, O.; FREIRE, R.L.; NAVARRO, I.T. Frequência de parasitas gastrointestinais em cães e gatos do município de Londrina, PR, com enfoque em saúde pública. **Semina: Ciências Agrárias**, v.34, n.6, supl. 2, p.3851-3858, 2013.

FERREIRA, M.A.S.; RODRIGUES, J.S.; ANDRADE, R.L.F.S.; JESUS, H.A.; BARROS, S.L.B. Avaliação de endoparasitos em cães domiciliados, de abrigo e errantes na cidade de Aracaju – Sergipe. **Medicina Veterinária**, v.3, n.3, p.20-25, 2009.

FIGUEIREDO, M. I. O.; WENDT, E.W.; SANTOS, H.T.S.; MOREIRA, C.M. Levantamento sazonal de parasitos em caixas de areia nas escolas Municipais de educação infantil em Uruguaiana, RS, Brasil. **Revista de Patologia Tropical**, v. 41, n. 1, p. 36-46, 2012.

FIGUEIREDO, S.D.P.; TADDEI, J.A.A.C.; MENEZES, J.J.C.; NOVO, N.F.; SILVA, E.O.M.; CRISTÓVÃO, H.L.G.; CURY, M.C.F.S. Estudo clínico-epidemiológico da toxocaríase em população infantil. **Jornal de Pediatria**, v.81, n.2, p.126-132, 2005.

FRAGOSO, R.P.; MONTEIRO, M.B.M.; LEMOS, E.M.; PEREIRA, F.E.L. Anti-Toxocara antibodies detected in children attending elementary school in Vitoria, State of Espírito Santo, Brazil: prevalence and associated factors. **Revista da Sociedade Brasileira de Medicina Tropical**, v.44, n.4, p.461-6, 2011.

FRASSON, A.P.; VIEIRA, P.B.; DE CARLI, G.A.; TASCA, T. *Giardia lamblia*: Distribuição de microtúbulos no citoesqueleto de trofozoítos e cistos utilizando taxóide fluorescente. **Revista de Patologia Tropical**, v.39, n.1, p.21-32, 2010.

FUNADA, M.R.; PENA, H.F.; SOARES, R.M.; AMAKU, M.; GENNARI, S.M. Frequency of gastrointestinal parasites in dogs and cats referred to a veterinary school hospital in the city of São Paulo. **Arquivo Brasileiro de Medicina Veterinária e Zootecnia**, v.59, n.5, p.1338-40, 2007.

GAWOR, J.; BORECKA, A.; ZARNOWSKA, H.; MARCZYŃSKA, M.; DOBOSZ, S. Environmental and personal risk factors for toxocariasis in children with diagnosed disease in urban and rural areas of central Poland. **Veterinary parasitology**, v.155, n.3-4, p.217-222, 2008.

GINAR, R.M.B.; GALARÇA, R.C.G.; PICAVÊA, J.P.; PETRY, H. Índice de contaminação do solo por ovos dos principais nematóides de caninos nas praças públicas da cidade de Uruguaiana- RS, Brasil. **Revista FZVA**, v.13, n.1, p.103-11, 2006.

GOMES, P.D.M.F.; NUNES, V.L.B.; KNECHTEL, D.S.; BRILHANTE, A.F. Enteroparasitos em escolares do distrito Águas do Miranda, município de Bonito, Mato Grosso do Sul. **Revista de Patologia Tropical**, v.39, n.4, p.299-307, 2010.

GORDON, H.M.C.L.; WHITLOCK, H.V. A new techinique for counting nematode eggs in sheep feces. **Journal Council Scientific Industry Research Australia**, v.12, n.1, p.50-52, 1939.

GUIMARÃES, A. M.; ROCHA, C. M. B. M.; OLIVEIRA, T. M. F. S.; ROSADO, I. R.; MORAIS, L. G.; SANTOS, R. R. D. Fatores associados à soropositividade para *Babesia*, *Toxoplasma*, *Neospora* e *Leishmania* em cães atendidos em nove clínicas veterinárias do município de Lavras, MG. **Revista Brasileira de Parasitologia Veterinária**, v. 18, supl. 1, p.49-53, 2009.

GUIMARÃES, A.M.; ALVES, E.G.L.; REZENDE, G.F.; RODRIGUES, M.C. Ovos de *Toxocara* sp. e larvas de *Ancylostoma* sp. em praça pública de Lavras, MG. **Revista de Saúde Pública**, v.29, n.2, p.293-295, 2005.

HARTINI, Y.; GEISHAMIMI, G.; MARIAM, A.Z.; MOHAMED-KAMEL, A.G.; HIDAYATUL, F.O.; ISMARUL, Y.I. Distribution of intestinal parasitic infections amongst aborigine children at Post Sungai Rual, Kelantan, Malaysia. **Tropical Biomedicine**, v.30, n.4, p.596-601, 2013.

HEUKELBACH, J.; MENCKE, N.; FELDMEIER, H. Cutaneous larva migrans and tungiasis: the challenge to control zoonotic ectoparasitoses associated with poverty. **Tropical Medicine and International Health**, v.7, n.11, p.907-910, 2002.

HOFFMAN, W.A.; PONS, J.A.; JANER, J.L. Sedimentation concentration method in *Schistosomiasis mansoni*. **The Puerto Rico Journal of Public Health and Tropical Medicine**, v.9, p.283-298, 1934.

HOTEZ, P. J.; et al. Rescuing the bottom billion through control of neglected tropical diseases. **Lancet**, v.373, p.1570-1575, 2009.

INSTITUTO BRASILEIRO DE GEOGRAFIA E ESTATISTICA (IBGE). Disponível em: https://www.ibge.gov.br/cidades-e-estados/rs/pelotas.html. Acesso em 02 mai. 2020.

INSTITUTO BRASILEIRO DE GEOGRAFIA E ESTATISTICA (IBGE). **Pesquisa Nacional de Saúde 2013**. Acesso e utilização dos serviços de saúde, acidentes e violências: Presença de animais no domicílio. Rio de Janeiro, Brasil. 100 p., 2015. Disponível em: <https://biblioteca.ibge.gov.br/visualizacao/livros/liv94074.pdf>. Acesso em: 02 abr. 2020.

INSTITUTO NACIONAL DE METEOROLOGIA (INMET). Disponível em: https://portal.inmet.gov.br/. Acesso em: 03 mai. 2020.

ISHIZAKI, M.N.; NASCIMENTO, A.A.; KANETO, C.N.; MONTANO, T.R.P.; PERRI, S.H.V.; VACONCELOS, R.O.; BRESCIANI, K.D.S. Freqüência e intensidade parasitária de helmintos gastrintestinais em felinos da zona urbana do município de Araçatuba, SP. **ARS Veterinária**, v.22, n.3, p.212-216, 2006.

JERICO, M.M.; NETO, J.P.A.; KOGIKA, M.M. **Tratado de Medicina Interna de cães e gatos**. In: GOMES, R.G.S. Hematologia e Doenças Imunomediadas. 2015. v.2, cap. 203, p.1850-1851.

JIANG, P.; ZHANG, X.; LIU, R.D.; WANG, Z.Q.; CUI, J. A Human Case of Zoonotic Dog Tapeworm, *Dipylidium caninum* (Eucestoda: Dilepidiidae), in China. **The Korean Journal of Parasitology**, v.55, n.1, p.61-64, 2017.

KATAGIRI, S.; OLIVEIRA-SEQUEIRA, T.C.G. Zoonoses causadas por parasitas intestinais de cães e o problema do diagnóstico. **Arquivos do Instituto Biológico**, v.74, p.175-184, 2007.

LANDMANN, J.K.; PROCIV, P. Experimental human infection with the dog hookworm, *Ancylostoma caninum*. **The Medical Journal of Australia**, v.178, p.69-71, 2003.
LEAL, P.D.S.A.; MORAES, M.I.M.R.; BARBOSA, L.L.O.; LOPES, C.W.G. Infecção por hematozoários nos cães domésticos atendidos em serviço de saúde animal, Rio

de Janeiro, RJ. **Revista Brasileira de Medicina Veterinária**, v.37(Supl.1), p. 55-62, 2015.

LEAL, P.D.S.A.; FLAUSINO, W.; LOPES C.W.G. Diagnóstico de infecções concomitantes por *Neospora caninum*, *Babesia canis* e *Erhlichia* spp. em canino adulto da raça Golden Retrivier - Relato de caso. **Revista Brasileira de Medicina Veterinária**, v.34, p.47-51, 2012.

LEAL, P.D.S.A.; CAMPOS, D.P.; RODRIGUES, M.L.A.; BOTELHO, G.G.; LABARTHE, N.V. Avaliação da administração oral de ácido ursodesoxicólico (AUDC) no diagnóstico da infecção natural por *Platynosomum illiciens* em gatos**. Revista Brasileira de Medicina Veterinária**, v.33, n.4, p.229-233, 2011.

LEITE, L.C.; MARINONI, L.P.; CÍRIO, S.M.; DINIZ, J.M.F.; SILVA, M.A.N.; LUZ, E.; MOLINARI, H.P.; VARGAS, C.S.G.; LEITE, S.C.; ZADOROSNEI, A.C.B.; VERONESI, E.M.; Endoparasitas em cães (Canis familiaris) na cidade de Curitiba – Paraná – Brasil. **Archives of Veterinary Science**, v.9, n.2, p.95-99, 2004.

LIMA, G.S.; DABUS, D.M.M.; TRENTIN, T.C.; NEVES, M.F. *Platynosomum factosum*. **Revista cientifica eletrônica de medicina veterinária**, v.6, n.11, p. 1-6, 2009.

LIMA, W.S.; CAMARGO, M.C.V.; GUIMARÃES, M.P. surto de Larva Migrans Cutânea em uma creche de Belo Horizonte, Minas Gerais (Brasil). **Revista do Instituto de Medicina Tropical**, v.26, n.2, p.122-124, 1984.

LINTON, M.; BUFFA, E.; SIMON, A.; ASHTON, J.; MCGREGOR, R.; FOSTER, D.J. Extrahepatic biliary duct obstruction as a result of involuntary transcavitary implantation of hair in a cat. **Journal of Feline Medicine and Surgery Open Reports**, v.1, n.2, 2015.

LOPES, T.V.; FERNANDES, C.P.M.; MICHELON, L.; HIJANO, A.; FÉLIX, S.R.; SCHONS, S.V.; NOBRE, M.O. Parasitas zoonóticos em fezes de cães de praças públicas em municípios da região sul do Rio Grande do Sul, Brasil. **Revista Brasileira de Higiene e Sanidade Animal**, v.8, n.2, p.242-250, 2014.

LUNARDON, T.; VILLANI, M.P.; MELO, I.; OBERST, J.S.P.; FAM, A.L.D. Correlação entre Eosinofilia e Parasitas Gastrintestinais em Cães. **Revista Eletrônica Biociências, Biotecnologia e Saúde**, v.6, n.15, p.64-65, 2016.

MACHADO, J. A. C.; ROCHA, J. R.; SANTOS, L.M.; PICCININ, A. Terapia assistida por animais (TAA). **Revista Científica Eletrônica de Medicina Veterinária**, v.6, n.10, p. 1-7, 2008.

MACIEL, J.S.; ESTEVES, R.G.; SOUZA, M.A.A. Prevalência de helmintos em areias de praças públicas do município de São Mateus, Espírito Santo, Brasil. **Natureza Online**, v.14, n.2, p.15-22, 2016.

MARIANI, R.; TOMAZZONI, V.F.; RODRIGUES, D.A. Prevalência de parasitas intestinais em cães de um abrigo de animais no sul do Brasil. **Revista Ciência em Movimento**, v16, n.33, p.85-92, 2014.

MARQUES, S.M.T.; OLIVEIRA, M.R.F.; GOMES, M.J.T.M. Parasitos gastrintestinais em gatos da cidade de Porto Alegre, Rio Grande do Sul. **Pubvet**, v.11, n.11, p.1132-1137, 2017.

MÁRQUEZ-NAVARRO, A.; GARCÍA-BRACAMONTES, G.; ALVAREZ-FERNÁNDEZ, B.E.; ÁVILA-CABALLERO, L.P.; SANTOS-ARANDA, I.; DÍAZ-CHIGUER, D.L.; SÁNCHEZ-MANZANO, R.M.; RODRÍGUEZ-BATAZ, E.; NOGUEDA-TORRES, B. *Trichuris vulpis* (Froelich, 1789) infection in a child: a case report. **The Korean Journal of Parasitology**, v.50, n.1, p.69-71, 2012.

MARTINEZ, M.S.; SANTOS, I.F.C.; KOLBER, M.; DEL POENTE, M.D. Análise hematológica em gatos domésticos (Felis silvestris catus) diagnosticados com micoplasmose em Osasco, São Paulo – Brasil. **Revista Lusófona de Ciência e Medicina Veterinária**, v.8, p.1-9, 2016.

MASCARINI, L.M. A historical approach of the trajectory of the parasitology. **Ciências e Saúde Coletiva**, v.8, p.809-814, 2003.

MATESCO, V.C.; MENTZ, M.B.; ROTT, M.B.; SILVEIRA, C.O. Contaminação sazonal por ovos de helmintos nas praias de Ipanema, em Porto Alegre, Rio Grande do Sul, Brasil. **Revista de Patologia Tropical**, v.35, n.2, p.135-141, 2006.

MAWHORTER, S.D. Eosinophilia: caused by parasites. Pediatric Annals, v.23, n.8, p.405-13, 1994.

MEIRELES, C.Z. Análise da ocorrência de anemia e eosinofilia em 100 pacientes ambulatoriais portadores de helmintos intestinais. 1989. Florianópolis, 32f. Trabalho de conclusão de curso (Medicina), Universidade Federal de Santa Catarina.

MELO-REIS, P.R.; DINIZ-FILHO, J.A.F.; DIAS-PENNA, K.G.B; COSTA, S.H.N.; MESQUITA, M.M.; SILVA, J.B.; CASTRO, F.S.; CHEN, L.C. Correlação entre eosinofilia e protoparasitose por Giardia lamblia em crianças. **Revista Brasileira de Análises Clínicas**, v.39, p.237-239, 2007.

MICHAELSEN, R.; SILVEIRA, E.; MARQUES, S.M.T.; PIMENTEL, M.C.; DA COSTA, F.V.A. *Platynosomum concinnum* (Trematoda: *Dicrocoeliidae*) em gato doméstico da cidade de Porto Alegre, Rio Grande do Sul, Brasil. **Veterinária em foco**, v.10, n.1, p.53-60, 2012.

MILANO, A.M.F.; OSCHEROV, E.B. Contaminación por parásitos caninos de importancia zoonótica en playas de la ciudad de Corrientes, Argentina. **Parasitología Latinoamericana**, v.57, n.3-4, p.119-123, 2002.

MIRANDA, P.H.S.; LIMA, W.F.; CASTRO, T.M.B..Q; GONÇALVES, L.S. Contaminação do solo de áreas de recreação infantil de creches públicas por

Ancylostoma sp. e *Toxocara* sp. em Teresina-PI. **Revista Interdisciplinar**, v.8, n.4, p.180-184, 2015.

MIRDHA, B.R.; SINGH, I.G.; SAMANTRAY, J.C.; MISHRA, B. Trichuris vulpis infection in slum children. **Indian Journal of Gastroenterology**, v.17, n.4, p.154, 1998.

MONTEIRO, D.S.G. **Parasitologia Veterinária UFSM**. 2 ed. Santa Maria: Universidade Federal de Santa Maria, 2007.

MORO, B.C.; PRADEBON, J.B.; SANTOS, H.T.; QUEROL E. Ocorrência de *Ancylostoma* spp. e *Toxocara* spp. em praças e parques públicos dos municípios de Itaqui e Uruguaiana, fronteira oeste do Rio Grande do Sul. **Biodiversidade Pampeana**, v.6, n.1, p. 25-29, 2008.

MOTA, K.C.P.; HERNÁNDEZ, C.G.; OLIVEIRA, K.R. Frequência de enteroparasitos em amostras de fezes de cães em um município do Pontal do Triângulo Mineiro, Minas Gerais, Brasil. **Revista de Patologia Tropical**, v.43, n.2, p.219-227, 2014.

MOURA, M. Q.; JESKE, S.; VIEIRA, J. N.; CORRÊA, T. G.; BERNE, M. E. A.; VILLELA, M. M. Frequency of geohelminths in public squares in Pelotas, RS, Brazil. **Revista Brasileira de Parasitologia Veterinária**, v. 22, n. 1, p. 175-178, 2013.

MUNDIM, E. C. S.; FRANCISCO, M.M.S.; SOUZA, J.N.; ALENCAR, M.A.G.; RAMALHO, P.C.D. Incidência de hemoparasitoses em cães (*Canis familiares*) de rua capturados pelo Centro de Controle de Zoonoses (CCZ) da cidade de Anápolis-GO. **Ensaios e Ciência: Ciências Biológicas, Agrárias e da Saúde**, v.12, n.2, p.107-115, 2008.

MUNDIM, M.J.S.; SOUZA, S.Z.; HORTÊNCIO, S.M.; CURY, M.C. Frequência de Giardia sp. por duas técnicas de diagnostico em fezes de cães. **Arquivo Brasileiro de medicina Veterinária e Zootecnia**, v.55, n.6, p.770-773, 2003.

MUNDIM, T.C.D.; OLIVEIRA, Jr., S.D.; RODRIGUES, D.C.; CURY, M.C. Frequência de helmintos em gatos de Uberlândia, Minas Gerais. **Arquivo Brasileiro de Medicina Veterinária e Zootecnia**, v.56, n.4, p.562-563, 2004.

NEIRA, P., JOFRÉ, L., MUÑOZ, N. Infección por *Dipylidium caninum* em un preescolar. Presentación del caso y revisión de la literature**. Revista Chilena de Infectologia**, v.25, n.6, p.465-471, 2008.

NOGUEIRA, M.T.D; NOBRE, M.O. Terapia assistida por animais e seus benefícios. **PubVet**, v.9, n.9, p.400-428, 2015.

NORSWORTHY, G.D. Flukes: Liver, biliary and pancreatic. In: Norsworthy, G.D., Crystal, M.A., Grace, S.F., Tilley, L.P. **The feline patient**. Blackwell, p.193-194, 2011.

NUNES, C.M.; PENA, F.C.; NEGRELI, G.B.; ANJO, C.G.S.; NAKANO, M.M.; STOBBE, N.S. Ocorrência de larva migrans na areia de áreas de lazer das escolas

municipais de ensino infantil, Araçatuba, SP, Brasil. **Revista de Saúde Pública**, v.34, n.6, p.656-8, 2000.

NUNES, M. O.; MATOS-ROCHA, T. J. Fatores condicionantes para a ocorrência de parasitoses entéricas de adolescentes. **Journal of Health & Biological Sciences**, v. 7, n. 3, p. 265-270, 2019.

NUTMAN, T.B. Evaluation and differential diagnosis of marked, persistent eosinophilia. **Immunology and Allergy Clinics of North America**, v.27, p.529–549, 2007.

OLIVEIRA, I.N.V.; MOREIRA, H.R.; FAZIO-JUNIOR, P.I.; CASTRO, L.R.S.; TRINDADE, C.E.D.; BEZERRA, D.K.O.; MADEIRA, E.A.O.; ALMEIDA, M.B.; FERNANDES, J.I. perfil hematológico e bioquímico de cães infectados por Dirofilaria immitis da localidade da ilha de Algodoal, Pará. **Revista Brasileira de Medicina Veterinária**, v.35, Supl.2, p.74-80, 2013.

OLIVEIRA, S.F.O.; MELO, D.P.G.; FERNANDES, P.R.; SCHULZE, C.M.B.; GUIMARÃES, M.S.; SILVA, Q.C. Ocorrência de helmintos gastrintestinais em cães errantes da cidade de Goiânia - Goiás. **Revista de Patologia Tropical**, v.38, n.4, p.279-283, 2009.

OMS. Organização Mundial da Saúde. Helmintiasis transmitidas por el suelo. 2020. Disponível em: <https://www.who.int/es/news-room/fact-sheets/detail/soil-transmitted-helminth-infections>. Acesso em: 05 abr. 2020.

PAIVA, A.B.; SOUZA, F.S.; LISBÔA, R.S. Ocorrência de parasitos com potencial zoonótico em áreas de feiras públicas da cidade de Manaus, AM. **Revista Brasileira de Higiene e Sanidade Animal**, v.8, n.4, p.234-242, 2014.

PEROBELLI, B.; PERSOLI, L.B.; Frequência de formas parasitárias de *Toxocara* spp. e *Ancylostoma* spp. em praças e parques públicos situados no município de Santo André, São Paulo, Brasil. **Revista de Patologia Tropical**, v.38, p.1050, 2009.

PERUCA, L.C.B.; LANGONI, H.; LUCHEIS, S.B. Larva *migrans* visceral e cutânea como zoonoses: revisão de leitura. **Veterinária e Zootecnia**, v.16, n.4, p.601-616, 2009.

PEZZI, N.C.; TAVARES, R.G. Relação de aspectos sócio–econômicos e ambientais com parasitoses intestinais e eosinofilia em crianças da ENCA, Caxias do Sul – RS. **Estudos**, v.7, p.1041-1055, 2008.

QUADROS, R.M.; MARQUES, S.; ARRUDA, A.A.R.; DELFES, P.S.W.R.; MEDEIROS, I.A.A.M. Parasitas intestinais em centros de educação infantil municipal de Lages. **Revista da Sociedade Brasileira de Medicina Tropical**, v34, p.422-423, 2004.

RAMOS, D.G.S.; SANTOS, A.R.G.L.O.; FREITA, L.C.; BRAGA, I.A.; SILVA, E.P.; SOARES, L.M.C.; ANTONIASSI, N.A.B.; FURLAN, F.H.; PACHECO, R.C. Pathological and biochemical findings in feline platynosomiasis. **Brazilian Journal of Veterinary Parasitology**, v. 26, n. 1, p. 54-59, 2017.

RAYAN, P.; VERGHESE, S.; MCDONNELL, P.A. Geographical location and age affects the incidence of parasitic infestations in school children. **Indian Journal Pathology & Microbiology**, v.53, n.3, p.498-502, 2010.

REY, L. **Bases da parasitologia médica**. 2a ed. Rio de Janeiro: Guanabara Koogan; 2002.

RIBEIRO, K.L.; FREITAS, T.D.; TEIXEIRA, M.C.; ARAÚJO, F.A.P.; MARDINI, L.B.L.F. Avaliação da ocorrência de formas parasitárias no solo de praças públicas do município de Esteio (RS). **Revista Acadêmica: Ciências Agrárias e Ambientais**, v.11, n.1, p.59-64, 2013.

RIBEIRO, V.M. Controle de Helmintos de Cães e Gatos, XIII Congresso Brasileiro de Parasitologia Veterinária & I Simpósio Latino americano de Ricketisioses Ouro Preto, Minas Gerais. **Revista Brasileira de Parasitologia**, v.13, 2008.

ROBERTSON, I.D.; THOMPSON, R.C. Enteric parasitic zoonoses of domesticated dogs and cats. **Microbes and Infection**, v.4, p.867-873, 2002.

RODRIGUES, R.; HIRANO, M.M.; LARENTES, T.S. Verificação do parasitismo em centros de educação infantil de Paranavaí (PR): envolvendo ações sanitárias primárias desenvolvidas nessa comunidade. **Revista Saúde e Pesquisa**, v.7, n.3, p.409-421, 2014.

RODRIGUEZ-VIVAS, R. I.; WILLIAMS, J.J.; QUIJANO-NOVELO, A.G.; BOLIO, G.M.; TORRES-ACOSTA, J.F. Prevalence, abundance and risk factors of liver fluke (*Platynosomum concinnum*) infection in cats in Mexico. **The Veterinary Record**, v. 154, p. 693-694, 2004.

ROQUE, F.C.; BORGES, F.K.; SIGNORI, L.G.H.; CHAZAN, M.; PIGATTO, T.; COSER, T.A.; MEZZARI, A.; WIEBBELLING, A.M.P. Parasitos intestinais: prevalência em escolas da periferia de Porto Alegre-RS. **Newslab**, v.69, p.152-162, 2005.

ROSALES, T.L.L.; MALHEIROS, A.F. Contaminação Ambiental por enteroparasitas presentes em fezes de cães em uma região do Pantanal. **O mundo da saúde**, v.41, n.3, p.368-377, 2017.

SAMPAIO, M. A. S.; BERLIM, C. M.; ANGELIM, A. J. G. L.; GONDIM, L. F. P.; ALMEIDA, M. A. O. Infecção natural pelo Platynosomum Looss 1907, em gato no município de Salvador, Bahia. **Revista Brasileira de Saúde e Produção Animal**, v.7, n.1, p. 01-06, 2006.

SANTIAGO, A.C.; GAGLIANI, L.H. Estudo da prevalência de enteroparasitas em areia de praia no município de São Vicente – SP – Brasil. **Revista UNILUS Ensino e Pesquisa**, v.8, n.15, p.5-19, 2011.

SANTOS, F.A.G.; YAMAMURA, M.H.; VIDOTTO, O.; CAMARGO, P.L. Ocorrência de parasitos gastrintestinais em cães (*Canis familiaris*) com diarreia aguda oriundos da

região metropolitana de Londrina, Estado do Paraná, Brasil. **Semina: Ciências Agrárias**, v.28, n.2, p.257-268, 2007.

SANTOS, G.M.; SILVA, A.S.; BARBOSA, A.B.; CAMPOS, D.M.B. Investigação soroepidemiológica sobre a larva migrans visceral por Toxocara canis em usuários de serviços de saúde de Goiânia-GO. **Revista de Patologia Tropical**, v.38, n.3, p.197-206, 2009.

SANTOS, J.; DUARTE, A. R. M.; GADOTTI, G.; LIMA, M. L. Parasitoses intestinais em crianças de creche comunitária em Florianópolis, SC, Brasil. **Revista de Patologia Tropical**, v. 43, n. 3, p. 332-340, 2014.

SANTOS, J.A.R.; VIEIRA, L.J.; CARVALHO, G.A.; FERNANDES, F.M. Avaliação da contaminação por parasitas zoonóticos em praças públicas da cidade de Muriaé (MG). **Revista Cientifica Faminas**, v.12, n.2, p.46-51, 2017.

SCAINI, C.J.; TOLEDO, R.N.; LOVATEL, R.E.; DIONELLO, M.A.; GATT, F.A.; SUSIN, L.; SIGNORINI, V.R.M. Contaminação ambiental por ovos e larvas de helmintos em fezes de cães na área central do Balneário Cassino, Rio Grande do Sul. **Revista da Sociedade Brasileira de Medicina Tropical**, v36, n.5, p.617-619, 2003.

SCHERER, M.; MERGENER, M. Prevalência de hemocitozoários em caninos de municípios do Vale do Taquari com foco em Lajeado–RS. **Destaques acadêmicos**, v. 6, n. 3, 2014.

SCHOENARDIE, E.R.; SCAINI, C.J.; BROD, C.S.; PEPE, M.S.; VILLELA, M.M.; MCBRIDE, A.; BORSUK, S.; BERNE, M.E. Seroprevalence of *Toxocara* infection in children from Southern Brazil. **Journal of Parasitology**, v. 99, n.3, p.537-9, 2013.

SHELL, L.; KETZIS, J.; HALL, R.; RAWLINS, G.; DU PLESSIS, W. Praziquantel treatment for *Platynosomum* species infection of a domestic cat on St. Kitts, West Indies. **Journal of Feline Medicine and Surgery Open Reports**, v.1, n.1, p.1-4, 2015.

SILVA, B.J.A.; FREIRE, I.M.A.; SILVA, W.B.; AMARANTE, E.E.V.G. Avaliação das alterações hematológicas nas infecções por helmintos e protozoários em cães (Canis lupus familiaris, Linnaeus, 1758). **Neotropical Helminthology**, v.4, n.1, p.37-48, 2010.

SILVA, M.H.M.; CAVALCANTE, M.G.; FRANCO, L.O.; MAIA, R.C.C. Hemoparasitoses em cães e gatos: conscientização dos proprietários e levantamento da ocorrência em animais atendimentos no grande Recife no período de janeiro a junho de 2013. **XIII Jornada de Ensino, Pesquisa e Extensão, UFRPE**, 2013.

SINGH, S.; SAMANTARAY, J.C.; SINGH, N.; DAS, G.B.; VERMA, I.C. *Trichuris vulpis* infection in an Indian tribal population. **The Journal of Parasitology**, v.79, n.4, p.557-458, 1993.

SKUBITZ, K.M. **Neutrophilic leukocytes**. In: Greer J, editor. Wintrobe's Clinical Hematology 11th ed. Philadelphia: Lippincott Williams & Wilkins, p 268-310, 2004.

SOBRAL, M.C.G.O.; SOUSA, S.A.P.; RIBEIRO, T.M.P.; GALVÃO, S.R.; SANTOS, R.M.; SILVA, R.A.; REIS, T.S.; DIAS, F.E.F.; SANTOS, H.D. Infection by *Platynosomum illiciens* (= *P. fastosum*) in domestic cats of Araguaína, Tocantins, northern Brazil. **Revista Brasileira de Parasitologia Veterinária**, v.28, n.4, p.786-789, 2019.

SOUSA FILHO, R. P.; SAMPAIO, K. de O.; HOLANDA, M. S. B.; VASCONCELOS, M. C.; MORAIS, G. B. de; VIANA, D. de A.; COSTA, F. V. A. da. Primeiro relato de infecção natural pelo *Platynosomum* spp. em gato doméstico no município de Fortaleza, Ceará, Brasil. **Arquivo de Ciência Veterinária e Zoologia UNIPAR,** v.18, n. 1, p.59-63, 2015.

SOUSA, J.O.; SANTOS, E.O.; LIRA, E.M.; SÁ, I.C.; HIRSCH-MONTEIRO, C. Análise Parasitológica da Areia das Praias Urbanas de João Pessoa/PB. **Revista Brasileira de Ciências da Saúde**, v.18, n.3, p.195-202, 2014.

SOUZA, V.R.; ALMEIDA, A.F.; CÂNDIDO, A.C.; BARROS, L.A. Ovos e larvas de helmintos em caixas de areia de creches, escolas municipais e praças públicas de Cuiabá, MT. **Ciência Animal Brasileira**, v.11, n.2, p.390-395, 2010.

SOUZA-DANTAS, L.M.; BASTOS, O.P.M.; BRENER, B.; SALOMÃO, M.; GUERRERO, J.; LABARTHE, N.V. Técnica de centrífugo-flutuação com sulfato de zinco no diagnóstico de helmintos gastrintestinais de gatos domésticos. **Ciência Rural**, v.37, n.3, p.904-906, 2007.

TAN, J.S. Human zoonotic infections transmitted by dogsand cats. **Archives of Internal Medicine**, v.157, n.17, p.1933-43, 1997.

TANTALEAN, M., MICHAUD, C. Huésped definitivo de *Spirometra mansonoides* (Cestoda, Diphyllobothriidae) en el Perú. **Revista Peruana de Biologia**, v.12, n.1, p.153-157, 2005.

TELLES, V.G.A.; CARDOZO, R.O.; SOUZA, M.A.A. Estudo epidemiológico sobre enteroparasitoses no município de São Mateus, Espírito Santo, Brasil. **Scientia vitae**, v.2, n.6, p.25-32, 2014.

THRALL, M. A; WEISER, G; ALLISON, R, W; CAMPBELL, T. W. **Hematologia e bioquímica clínica veterinária**. Editora Rocca. 2ª ed. 2015.

TORRICO, K. J.; SANTOS, K. R.; MARTINS, T.; PAZ E SILVA, F.M.; TAKAHIRA, R.K.; LOPES, R.S. Ocorrência de parasitas gastrintestinais em cães e gatos na rotina do Laboratório de enfermidades parasitárias da FMVZ/UNESP-Botucatu, SP. **Revista Brasileira de Parasitologia Veterinária**, v. 17, n. 1, p. 182-183, 2008.

TRAVERSA, D. Are we paying too much attention to cardio-pulmonary nematodes and neglecting old-fashioned worms like *Trichuris vulpis*? **Parasites & Vectors**, v.4, n.32, p.2-11, 2004.

TRILLO-ALTAMIRANO, M.P.; CARRASCO, A.J.; CABRERA, R. Prevalência de helmintos enteroparásitos zoonóticos y factores em Canis familiaris em uma zona urbana de la ciudad de Ica, Peru. **Parasitologia latinoamericana**, v.58, n.3-4, p.136-141, 2003.

TRISKA, A.B.L.; ALVES, A.J.S.; SOUZA, V.A.F.; RABAQUIM, V.C.V.; KURODA, R.B.S. Pesquisa de ovos de parasitas em parques e praças públicas de São Paulo. **Atas de Saude Ambiental**, v.4, n.1, p.194-201, 2016.

VASCONCELLOS, M.C.; BARROS, J.S.L.; OLIVEIRA, C.S. Parasitas gastrointestinais em cães institucionalizados no Rio de Janeiro, RJ. **Revista de Saúde Pública**, v.40, p. 321-323, 2006.

VIDOTTO, O.; TRAPP, S.M. Babesiose canina. **Revista Brasileira de Parasitologia Veterinária**, v.13, p.58-62, 2004.

WANI, Z.A.; ALLAIE, I.M.; SHAH, B.M.; RAIES, A.; ATHAR, H.; JUNAID, S. *Dipylidium caninum* infection in dogs infested with fleas. **Journal of Parasitic Diseases**, v.39, n.1, p.73-75, 2013.

WATSON, P. J. Doenças hepatobiliares no gato. In: NELSON, R. W.; COUTO, C. G. **Medicina Interna de Pequenos Animais**. Rio de Janeiro: Elsevier Editora, Cap. 37, p. 536–558, 2015.

WILLI, B.; BORETTI, F.S.; CATTORI, V.; TASKER, S.; MELI, M.L.; REUSCH, C.; LUTZ, H.; HOFMANN-LEHMANN, R. Identification, molecular characterization, and experimental transmission of a new hemoplasma isolate from a cat with hemolytic anemia in Switzerland. **Journal of Clinical Microbiology**, v. 43, n. 6, p. 2581-2585, 2005.

WILLIS, I.I. A simple levitation method for the detection of hookworm ova. **Medical Journal of Austrália**, v.2, n.18, p.375-376, 1921.

YOUSSEF, A.G.; NETTO, L.L.; FRIOLANI, M.; TEIXEIRA, D.D. Prevalência de parasitas intestinais, de importância zoonótica, em cães assintomáticos de canis da região de Marília-SP. Brazilian Journal of Development, v.6, n. 12, p.94718-94727, 2020.

ZAJAC, A.M.; CONBOY, G.A. **Veterinay Clinical Parasitology**. 8 ed. Chichester, WS, UK: Willey-Blackwell; 2012.

ZANUTTO, M.S.; ALMEIDA, M.A.O.; JUNQUILHO, A.B.; SILVA, M.S.A.; SILVEIRA, R. X.; FATAL, P.L. Uso do Endal Gatos no tratamento da platinossomíase felina. **A Hora Veterinária**, v.185, p.12-16, 2012.

ZIBAEI, M.; SADJJADI, S.M.; HOSSEINI, S.H.J. *Toxocara cati* larvae in the eye of a child: a case report. **Asian Pacific Journal of Tropical Biomedicine**, v.4, n.1, p.53-55, 2014.

Anexos

Anexo I - Documento da Comissão de Ética e Experimentação Animal

UFPel
CEEA
Comissão de Ética em Experimentação Animal

Pelotas, 03 de outubro de 2017

Certificado

Certificamos que a proposta intitulada **"Relação do grau de contaminação parasitária com parâmetros hematológicos e bioquímicos de cães e gatos"** processo número 23110.002060/2017-71, de responsabilidade de **Márcia de Oliveira Nobre** - que envolve a produção, manutenção ou utilização de animais pertencentes ao filo Chordata, subfilo Vertebrata (exceto humanos), para fins de pesquisa científica (ou ensino) – encontra-se de acordo com os preceitos da Lei nº 11.794, de 8 de outubro de 2008, do Decreto nº 6.899, de 15 de julho de 2009, e com as normas editadas pelo Conselho Nacional de Controle de Experimentação Animal (CONCEA), e recebeu parecer **FAVORÁVEL** a sua complementação pela Comissão de Ética em Experimentação Animal, em reunião de 02/10/2017.

Finalidade	(X) Pesquisa ( ) Ensino	
Vigência da autorização	10/10/2017 a 28/02/2019	
Espécie/linhagem/raça	Canina	Felina
N° de animais	245	152
Idade	15 dias a 20 anos	15 dias a 20 anos
Sexo	Machos e Fêmeas	Machos e fêmeas
Origem	Hospital de Clínicas Veterinárias – UFPel e tutores particulares	

Solicitamos, após tomar ciência do parecer, reenviar o processo à *CEEA*.

Salientamos também a necessidade deste projeto ser cadastrado junto ao *COBALTO* para posterior registro no *COCEPE* (código para cadastro nº **CEEA 2060-2017**).

M.V. Dra. Anelize de Oliveira Campello Felix

Presidente da CEEA

Ciente em: ____/____/2017

Assinatura do Professor Responsável: _____