UNIVERSIDADE FEDERAL DE PELOTAS

Faculdade de Odontologia

Programa de Pós-Graduação em Odontologia

Dissertação

Avaliação de neoplasias malignas que mimetizam periapicopatias crônicas: Uma série de casos multi-institucional

Natália Gonçalves Macedo

Pelotas, 2023

Natália Gonçalves Macedo

Avaliação de neoplasias malignas que mimetizam periapicopatias crônicas: Uma série de casos multi-institucional

Dissertação apresentada ao Programa de Pós-Graduação em Odontologia da Faculdade de Odontologia da Universidade Federal de Pelotas, como requisito parcial à obtenção do título de Mestre em Clínica Odontológica com ênfase em Endodontia

Orientador: Profª. Drª. Ana Carolina Uchoa Vasconcelos

Co-orientadora: Profª. Drª.Fernanda Geraldo Pappen

Pelotas, 2023

`

Natália Gonçalves Macedo

Avaliação das neoplasias malignas que mimetizam periapicopatias crônicas: Uma série de casos multi-institucional

Dissertação aprovada, como requisito parcial, para obtenção do grau de Mestre em Clínica Odontológica com ênfase em Endodontia, Faculdade de Odontologia, Universidade Federal de Pelotas.

Data: 10/03/2023

Banca Examinadora:

Profª. Drª. Ana Carolina Uchoa Vasconcelos (Orientadora)
Doutora em Odontologia (Estomatologia) pela Pontifícia Universidade Católica do Rio Grande do Sul (PUCRS)

Profª. Drª. Ana Paula Neutzling Gomes
Doutora em Odontologia (Patologia Bucal) pela Universidade de São Paulo (USP)

Profª. Drª. Carolina Clasen Vieira
Doutora em Clínica Odontológica com ênfase em Endodontia pela Universidade de Federal de Pelotas (UFPEL)

Profª. Drª. Nadia de Souza Ferreira
Doutora em Odontologia restauradora pela Universidade Estadual Paulista (UNESP- São José dos Campos)

Agradecimentos

O desenvolvimento desta dissertação contou com a ajuda de diversas pessoas, dentre as quais agradeço:

A Deus, que me deu oportunidades, força de vontade e coragem para superar todos os desafios. Agradeço por todas as minhas conquistas e vitórias

A minha avó Meibel, minha mãe Maria Cristina e demais familiares, que sempre estiveram ao meu lado nas horas mais difíceis e felizes da minha vida, que me incentivaram a cada momento e não permitiram que eu desistisse.

A minha orientadora, Profª Ana Carolina e co-orientadora Profª Fernanda, pela dedicação, compreensão e amizade durante esses 24 meses em que me acompanharam, dando todo auxilio necessário na elaboração do projeto e também nas demais atividades do Mestrado.

Aos professores do Programa de Pós-Graduação em Odontologia da Universidade Federal de Pelotas que através dos seus ensinamentos permitiram que eu pudesse hoje estar concluindo este trabalho.

A todos que participaram da pesquisa, pela colaboração disposição no processo de obtenção de dados.

Aos amigos, pela compreensão das ausências e pelo afastamento temporário, e as novas amizades que o Mestrado me proporcionou.

Notas Preliminares

A presente dissertação foi redigida segundo o Manual de Normas para Dissertações, Teses e Trabalhos Científicos da Universidade Federal de Pelotas de 2019, adotando o Nível de descrição em Artigos, descrita na sessão Modelos. Acesso em: 24/012023

Resumo

MACEDO, Natália Gonçalves. **Avaliação de neoplasias malignas que mimetizam periapicopatias crônicas: Uma série de casos multi-institucional.** Orientadora: Ana Carolina Uchoa Vasconcelos. 2023. 46 f. Dissertação (Mestrado em Clínica Odontológica) – Faculdade de Odontologia Universidade Federal de Pelotas, Pelotas, 2023.

Os cistos e os granulomas periapicais representam os diagnósticos histopatológicos mais frequentemente obtidos a partir de lesões radiolúcidas/hipodensas localizadas nos ossos maxilares. Estima-se que cerca de 4% das lesões com diagnóstico clínico-imaginológico de periapicopatia crônica apresentem um diagnóstico histopatológico não oriundo de uma patologia pulpar. Destas, cerca de 0,39 à 3,7% revelam-se neoplasias malignas ao exame histopatológico, incluindo as lesões metastáticas, as neoplasias malignas de glândulas salivares e os carcinomas. O diagnóstico errôneo das neoplasias malignas periapicais não endodônticas (NMPNE) pode resultar em atraso no tratamento antineoplásico, o que interfere na sobrevida desses indivíduos. O objetivo do presente trabalho foi analisar uma série de casos de (NMPNE), obtidas em um consórcio de três centros brasileiros de referência em Patologia Oral e Maxilofacial. O estudo foi aprovado pelo Comitê de Ética da Universidade Federal de Pelotas (nº 2.887.524). Para cada caso, quando disponíveis, foram coletadas - a partir de uma planilha padrão - as seguintes variáveis: sexo e idade do paciente, tempo de evolução, sintomatologia, localização anatômica, características radiográficas, diagnóstico histopatológico, *follow-up* e *status* do paciente. Os dados foram avaliados por meio de estatística descritiva. Foram obtidos doze casos de NMPNE. Sete casos (58,33%) ocorreram em mulheres e cinco (41,67%) em homens. A média de idade no momento do diagnóstico foi de 48,5±19.17 anos (variação: 16 a 75 anos). Em relação à localização anatômica, seis casos (50%) acometeram a maxila posterior, três (25%) a mandíbula posterior, dois (16,67%) a mandíbula anterior e um (8,33%) a maxila anterior. Sete diferentes diagnósticos histopatológicos foram identificados: carcinoma mucoepidermoide (n=1/16,68%), carcinoma de células acinares (n=1/8,33%), carcinoma adenoide cístico (n=1/8,33%), carcinoma de células escamosas (n=3/25%), metástase renal (n=3/25%), sarcoma de Ewing (n=1/8,33%) e histiocitose de células de Langerhans (n=1/8,33%). O presente estudo adicionou doze novos casos de NMPNE à literatura. Apesar de raras, os clínicos gerais e endodontistas devem considerar, em suas hipóteses diagnósticas, as NMPNE em situações clínicas sugestivas de cistos e granulomas periapicais

Palavras-chave: Epidemiologia, Erros diagnósticos, doenças periapicais

Abstract

MACEDO, Natalia Gonçalves. **Evaluation of malignant neoplasms that mimic chronic periapicopathies: Series of the cases multi-institucional**. Advisor: Ana Carolina Uchoa Vasconcelos. 2023. 46 f. Dissertation (Master in Clinical Dentistry) – Faculdade de Odontologia Universidade Federal de Pelotas, Pelotas, 2023.

Cysts and periapical granulomas represent the histopathological diagnoses most frequently obtained from radiolucent/hypodense lesions located jaw bones. It is estimated that approximately 4% of the lesions with a clinical-imaginological diagnosis of chronic periapical disease have a histopathological diagnosis not arising from a pulp pathology. Of these, about 0.39 to 3.7% are malignant neoplasms at histopathological examination, including metastatic lesions, malignant salivary gland neoplasms and carcinomas. Misdiagnosis of malignat non-endodontic lesiosn (MNEL) leads to a delay in antineoplastic treatment, which interferes with the survival of these individuals. The objective of the present study was to analyze a series of MNEL cases, obtained in a consortium of three Brazilian centers of Oral and Maxillofacial Pathology. The study was approved by the Ethics Committee of the Federal University of Pelotas (nº 2.887,524). For each case, the following variables were collected: sex, age, time of evolution, symptomatology, anatomical location, radiographic characteristics, histopathological diagnosis, follow-up and patient status. Data were evaluated using descriptive statistics. Twelve cases of MNEL were obtained. Seven cases (58.33%) occurred in women and five (41.67%) in men. The mean age at diagnosis was 48.5±19.17 years (range: 16 to 75 years). Regarding the anatomical location, six cases (50%) affected the posterior maxilla, three (25%) the posterior mandible, two (16.67%) the anterior mandible and one (8.33%) the anterior maxilla. Seven different histopathological diagnoses were identified: Mucoepidermoid carcinoma (n=1/16.68%), Acinar cell carcinoma (n=1/8.33%), Adenoid cystic carcinoma (n=1/8.33%), Squamous cell carcinoma (n=3/25%), renal metastasis (n=3/25%), Ewing's sarcoma (n=1/8.33%) and Langerhans cell histiocytosis (n=1/8.33%). The present study added twelve new cases of MNEL. Although rare, general practitioners and endodontists should consider MNEL in their diagnostic hypotheses in clinical situations suggestive of cysts and periapical granulomas

Keywords: Epidemiology, Diagnostic errors, Periapical diseases

Sumário

1. INTRODUÇÃO

As patologias pulpares inflamatórias, usualmente, acometem a região perirradicular, e apresentam etiologia bacteriana ou traumática (LOPES; SIQUEIRA JR, 2004). Os cistos e os granulomas periapicais representam os diagnósticos histopatológicos mais freqüentes obtidos a partir de lesões radiolúcidas/hipodensas localizadas nos ossos maxilares (COUTO et al., 2021). Entretanto, outras patologias - benignas e malignas - podem mimetizar, periapicopatias crônicas (abscessos dentoalveolares crônicos, cistos e granulomas periapicais) sem que apresentem relação com a necrose pulpar (VIEIRA et al., 2020). Estima-se que, aproximadamente, 4% das lesões com diagnóstico clínico-imaginológico de periapicopatia crônica revelem ser, à histopatologia, condições não oriundas de uma patologia pulpar. Destas, cerca de 3% representam neoplasias malignas (VIEIRA et al., 2020).

Dentre as neoplasias malignas periapicais não endodônticas (NMPNE) descritas na literatura encontram-se as lesões metastáticas, as lesões de glândulas salivares, os sarcomas, os linfomas e os carcinomas (SCHUCH; VIEIRA; VASCONCELOS, 2021). Uma recente revisão sistemtática sobre NMPNE, evidenciou que as NMPNEs apresentam discreta predileção pelo sexo feminino e acomentem, preferencialmente, indivíduos na sexta década de vida (SCHUCH; VIEIRA; VASCONCELOS, 2021). As mesmas autoras mostram, ainda, que a região posterior de mandíbula é a mais comumente acometida - e o aspecto radiográfico radiolúcido unilocular, o mais usual (SCHUCH; VIEIRA; VASCONCELOS, 2021). O incorreto diagnóstico das NMPNEs pode levar ao atraso no tratamento, o que interfere, diretamente, na sobrevida dos pacientes (SCHUCH; VIEIRA; VASCONCELOS, 2021). Desta forma, é imprescindível que

os tecidos removidos por enucleação ou curetagem de lesões periapicais sejam submetidos ao exame histopatológico (VIEIRA et al., 2020).

Considerando que as NMPNEs, usualmente, não evidenciam alterações clínicas e/ou imaginológicas características de malignidade é importante que o clínico, por meio de anamnese criteriosa e exames de imagem adequados, as considere em seus diagnósticos diferenciais. Neste sentido, o conhecimento do perfil clínico-demográfico das NMPNEs torna-se essencial para que se possa estabelecer corretas hipóteses diagnósticas - e, atualmente, a literatura dispõe de poucos estudos com este direcionamento. Assim, o objetivo da presente pesquisa foi analisar as características clínicas, demográficas e imaginológicas de neoplasias malignas obtidas a partir de biópsias realizadas na região periapical de dentes com diagnóstico clínico-imaginológico de periapicopatia crônica.

2 PROJETO DE PESQUISA

2.1 **Definição e Dados epidemiológicos das NMPNE**

A maioria das lesões localizadas em periápice dental é decorrente da necrose pulpar – causada por cárie ou trauma (VIEIRA et al., 2020). A literatura mostra que as lesões de origem endodôntica podem ser classificadas, de acordo com o comportamento clínico, em agudas (abscesso dentoalveolar agudo) ou crônicas (granuloma periapical, cisto periapical e abscesso dentoalveolar crônico) (HARGREAVES; COHEN, 2011). As periapicoaptias crônicas respondem por, aproximadamente, 10% dos laudos anatomopatológicos descritos em laboratórios de histopatologia oral (VIEIRA et al., 2020; COUTO et al., 2021).

De acordo com o *Glossary of Endodontic Terms* 2020, o abscesso dentoalveolar crônico caracteriza-se por uma reação inflamatória desencadeada pela necrose originada de uma infecção pulpar, podendo causar pouco ou nenhum sintoma - e descarga de pús (AVE, 2020). A sintomatologia da inflamação aguda é ausente devido à presença de fístula/parúlide, e pode-se observar o escurecimento coronário do dente sem vitalidade pulpar. Radiograficamente, é possível notar uma imagem compatível com uma osteíte rarefaciente difusa (LEONARDO, 2005).

Granuloma é um termo histológico usado para definir o tecido adjacente ao ápice de um dente com pulpopatia, caracterizado pela presença de tecido de granulação (AVE, 2020). Em dentes diagnosticados com granuloma periapical, clinicamente, pode-se observar escurecimento da coroa dentária, além de presença de osteíte rarefaciente circunscrita ao exame radiográfico. Por tratar-se de um processo inflamatório crônico, a sintomatologia dolorosa, usualmente,

está ausente (LEONARDO, 2005). O cisto periapical pode apresentar características clínicas e radiográficas idênticas ao granuloma periapical distinguindo-se do mesmo a partir do exame histopatológico, no qual o cisto periapical evidencia presença de epitélio de revestimento cístico (LEONARDO, 2005; NEVILLE et al., 2016).

Várias pesquisas apontam que lesões oriundas da necrose pulpar representam as patologias mais frequentemente observadas nos ossos maxilares (DIEGUES et al., 2011; KONTOGIANNIS et al., 2015; SULLIVAN; GALLAGHER; NOONAN, 2016; COUTO et al., 2021). Uma variedade de lesões intraósseas de origem não endodôntica localizadas em região periapical, no entanto, podem mimetizar periapicopatias crônicas (KONTOGIANNIS et al., 2015). Estudos demonstram que a frequência de lesões com diagnóstico clínico de periapicopatia crônica que revelaram diagnóstico histopatológico diferente de uma patologia pulpar varia de 2,8% até 18,6% (COUTO et al., 2021; SULLIVAN; GALLAGHER; NOONAN, 2016; VIEIRA et al., 2020). Destas, cerca de 3,84% até 7,6% representam neoplasias malignas (KONTOGIANNIS et al., 2015; HUANG et al., 2017)

Uma recente revisão sistemática da literatura apontou, a partir de 59 casos avaliados (os quais compreenderam 16 diferentes tipos histológicos), que as lesões metastáticas representam as mais frequentes NMPNEs (respondendo por 26,7% dos casos), seguidas das neoplasias de glândulas salivares (25%) e sarcomas (20%) (SCHUCH; VIEIRA; VASCONCELOS, 2021). No estudo retrospectivo conduzido por Vieira e colaboradores (2020) sobre as lesões periapicais de origem não endodôntica obtidas a partir de cerca de 66.000 biópsias, o carcinoma adenoide cístico e o carcinoma espinocelular

compreenderam as NMPNEs mais prevalentes, dentre os 11 tipos de malignidades observados (VIEIRA et al., 2020). Huang et al., 2017, avaliaram, retrospectivamente, 118 lesões com o diagnóstico clínico de patologia pulpar a partir de biópsias realizadas em região de periápice - e observaram que o carcinoma espinocelular compreendeu a lesão maligna mais frequente, respondendo por 9 casos (HUANG et al., 2017). O estudo de Kontogiannis et al., 2015 avaliou, de forma retrospectiva, 1521 casos de lesões com diagnóstico clínico de periapicopatias. Destes, 52 casos não eram sequelas de necrose pulpar, e os autores observaram apenas uma neoplasia maligna metastática (KONTOGIANNIS et al., 2015).

2.2 **Características clínicas das NMPNE**

Alguns estudos mostram que o sexo feminino é o mais acometido por lesões de origem não endodôntica que mimetizam periapicopatias crônicas (COUTO et al., 2021; VIEIRA et al., 2020). Pesquisas retrospectivas realizadas a partir de biópsias realizadas em região periapical, no entanto, mostram que as NMPNEs são mais frequentes no sexo masculino (HUANG et al., 2017; KONTOGIANNIS et al., 2015). No entanto, a recente revisão sistemática sobre NMPNEs evidenciou discreta predileção por sexo feminino (SCHUCH; VIEIRA; VASCONCELOS, 2021). As variações observadas podem ser explicadas por diferenças nos tamanhos amostrais dos estudos e, a partir dele, do tipo de neoplasia mais prevalente. Sobre a idade, a sexta década de vida parece ser a faixa etária mais comumente encontrada nas NMPNE, embora ampla variação esteja documentada (SCHUCH; VIEIRA; VASCONCELOS, 2021).

Estudos apontam que a região posterior da mandíbula é a localização mais comum para as NMPNEs, seguida da região anterior da maxila (SCHUCH; VIEIRA; VASCONCELOS, 2021; VIEIRA et al., 2020; HUANG et al., 2017). Os ossos maxilares, especialmente em adultos idosos são, caracteristicamente, desprovidos de medula ativa; no entanto, os remanescentes da medula hematopoiética podem permanecer nas regiões posteriores da mandíbula. Este tecido da medula óssea, embora em pequenas quantidades, poderia fornecer um microambiente adequado para o estabelecimento do nicho pré-metastático e quimioatração eficaz de células metastáticas circulantes (HIRSHBERG et al., 2014). O fato de as lesões metastáticas terem sido as mais frequentes NMPNEs observada por Schuch et al., 2021, respondem - em parte - pela predileção destas enfermidades pela região póstero-mandibular (SCHUCH; VIEIRA; VASCONCELOS, 2021).

A literatura carece de dados relacionados à sobrevida dos pacientes com NMPNE. Schuch e colaboradores (2021) observaram, a partir dos casos informados, que 66,7% dos pacientes estavam vivos, e o tempo médio de *follow-up* foi de 25 meses (SCHUCH; VIEIRA; VASCONCELOS, 2021).

2.3 Características imaginológicas das NMPNE

As periapicopatias crônicas apresentam-se, radiograficamente, como imagens radiolúcidas (BHASKAR, 1966). Os granulomas periapicais manifestam-se como lesões radiolúcidas/hipodensas que variam de tamanho, podendo ser lesões pequenas ou maiores de 2,0cm de diâmetro, além da perda da lâmina dura periapical. A lesão pode ser bem circunscrita ou maldefinida, e pode haver reabsorção radicular (NEVILLE et al., 2016). Radiograficamente, o

cisto periapical não pode ser distinguido de um granuloma periapical – e ambos podem apresentar imagens similares (NEVILLE et al., 2016).

O estudo realizado por de Couto e colaboradores (2020) avaliou, retrospectivamente, 10,381 periapicopatias crônicas, obtidas a partir de três laboratórios brasileiros especializados em histopatolgia oral. Os autores observaram que os cistos periapicais apresentaram, radiograficamente, tamanho maior do que os granulomas periapicais – com diferença estatisticamente significativa. Os cistos periapicais mostraram, em média, 15,62mm (±15,16) enquanto os granulomas periapicais evidenciaram um média de 7,22mm (± 8.24), em seu maior diâmetro (COUTO et al., 2020). Apesar das diferenças apontadas, o tamanho radiográfico da lesão não pode ser utilizado como critério diagnóstico para diferenciar os cistos dos granulomas periapicais. A ferramenta mais adequada para distinguí-los é biópsia seguida por uma avaliação histopatológica (NEVILLE et al., 2009).

O estudo de Schuch et al., 2021 evidenciou as características imaginológicas observadas a partir de 59 casos diagnosticados como NMPNE. Dos casos nos quais havia informação sobre o aspecto imaginológico, 90% apresentaram imagem radiolúcida/hipodensa; 97,8% eram uniloculares e 9% evidenciaram reabsorção radicular. Todas essas características são compatíveis com o que pode ser observado em periapicopatias crônicas (SCHUCH; VIEIRA; VASCONCELOS, 2021).

3. OBJETIVOS

3.1 Objetivo geral

Observar as características clínicas, demográficas e imaginológicas das NMPNE.

3.2 Objetivos específicos

3.2.1 Determinar a frequência das neoplasias malignas com diagnóstico clínico-imaginológico de periapicopatia crônica.

3.2.2 Determinar o sexo, a idade e a cor da pele de pacientes com diagnóstico clínico-imaginológico de periapicopatia crônica.

3.2.3 Determinar o tempo de evolução, presença de sintomatologia, características imaginológicas, tamanho e localização das neoplasias malignas com diagnóstico clínico-imaginológico de periapicopatia crônica.

3.2.4 Determinar o diagnóstico histopatológico das neoplasias malignas com diagnóstico clínico-imaginológico de periapicopatia crônica.

3.2.5 Determinar o tempo de sobrevida e *status* dos pacientes portadores de neoplasias malignas cujo diagnóstico clínico-imaginológico foi de periapicopatia crônica.

4. Materiais e métodos

4.1 Delineamento e Aspectos éticos

Trata-se de um estudo multicêntrico transversal, retrospectivo. O projeto será submetido à aprovação do Comitê de Ética em Pesquisa (CEP) da Faculdade de Odontologia da Universidade Federal de Pelotas (FO-UFPel).

4.2 Seleção de casos

Os casos serão obtidos por meio de levantamento epidemiológico dos registros contidos nas fichas de biópsia do Centro de Diagnóstico das Doenças da Boca (CDDB) da FO-UFPel, da Universidade Federal do Rio Grande do Sul (UFRGS), da Universidade de Campinas (UNICAMP), da Universidade Federal de Minas Gerais (UFMG), da Universidade Federal da Bahia (UFBA), da Universidade Estadual da Paraíba (UEPB), da Universidad de Chile (Santiago, Chile) e da Universidad de la República (Montevideu, Uruguai). Serão incluídos os casos que apresentaram diagnóstico clínico-imaginológico de cisto radicular/periapical, granuloma periapical/radicular e abcessso periapical/perirradicular crônico. Serão coletados (quando disponíveis) os dados referentes a sexo, idade, cor da pele (branco e não branco), tempo de evolução (em meses), sintomatologia (presente/ausente), características imaginológicas (aparência interna, locularidade, definição, reabsorção radicular), tamanho e localização da lesão, diagnóstico histopatológico, tempo de sobrevida e *status* (vivo ou morto) do paciente. Para determinar a localização da lesão, os maxilares serão classificados em: I) região anterior – de canino a canino e II) região posterior- pré-molares, molares e ramo (quando em mandíbula). As lâminas

histopatológicas referentes aos casos selecionados serão revisadas por um patologista experiente para confirmação do diagnóstico, se necessário. Para padronização da coleta de dados, todos os centros receberão - previamente ao início da pesquisa - uma planilha eletrônica contendo informações referentes as variáveis requeridas (ANEXO A). Em cada centro, a coleta dos dados será realizada por dois pesquisadores.

4.3 Análise estatística

Os dados obtidos serão tabulados em planilha eletrônica no *software* Excel (Microsoft, versão 15.0, Albuquerque, Novo México, EUA) e avaliados através do programa *Statistical Package for the Social Sciences* (SPSS, Chicago, IL, EUA), versão 25.0. Será realizada uma análise descritiva dos dados, e testes estatísticos serão aplicados de acordo com a normalidade da amostra.

4.4 Orçamento

Produto	Quantidade	Valor em reais (R$) - Valores em Agosto de 2021
Canetas	3 unidades	R$6.00
Computador Dell	1 unidade	**
Folhas de ofício	1 resma	R$ 25,00
Impressão da Dissertação	6 cópias	R$ 250,00
Microscópio de captura	1 unidade	*
Software SPSS 22.0	1 unidade	**
Software EndNote	1 unidade	**
	Total	**R$ 281,00**

* Cedido pela UFPel

**Cedido pelos pesquisadores responsáveis

4.5 Cronograma

Ano/ Mês	2021							2022											2023
Atividade	Jun	Jul	Ago	Set	Out	Nov	Dez	Jan	Fev	Abr	Mai	Jun	Jul	Ago	Set	Out	Nov	Dez	Jan
Revisão da Literatura																			
Elaboração do Projeto de Pesquisa																			
Qualificação do Projeto de Pesquisa																			
Submissão ao CEP																			
Levantamento dos Casos																			
Análise dos Resultados																			
Elaboração do Artigo Científico																			
Defesa da dissertação																			

4.6 Referências

AVE, N Stetson. Glossary of Endodontic Terms Tenth Edition.

BHASKAR, Surindar N. Oral surgery-oral pathology conference no. 17, Walter Reed Army Medical Center. Periapical lesions-Types, incidence, and clinical features. **Oral Surgery, Oral Medicine, Oral Pathology**, v. 21, n. 5, p. 657–671, 1966. Disponível em: https://doi.org/10.1016/0030-4220(66)90044-2

COUTO, Aline Maria do *et al.* Chronic inflammatory periapical diseases: a Brazilian multicenter study of 10,381 cases and literature review. **Brazilian oral research**, , v. 35, p. 033, 2021. Disponível em: https://doi.org/10.1590/1807-3107bor-2021.vol35.0033

HARGREAVES, Kenneth M.; COHEN, Stephen. **Caminhos Da Polpa**. 10ª edição:Elsevier, 2011. *E-book*.

HIRSHBERG, Abraham *et al.* Metastatic Tumors to the Jaws and Mouth. **Head and Neck Pathology**,v. 8, n. 4, p. 463–474, 2014. Disponível em: https://doi.org/10.1007/s12105-014-0591-z

HUANG, Hsun Yu *et al.* Retrospective analysis of nonendodontic periapical lesions misdiagnosed as endodontic apical periodontitis lesions in a population of Taiwanese patients. **Clinical Oral Investigations**, v. 21, n. 6, p. 2077–2082, 2017. Disponível em: https://doi.org/10.1007/s00784-016-1997-7

KONTOGIANNIS, T. G. *et al.* Periapical lesions are not always a sequelae of pulpal necrosis: A retrospective study of 1521 biopsies. **International Endodontic Journal**, , v. 48, n. 1, p. 68–73, 2015. Disponível em: https://doi.org/10.1111/iej.12276

LEONARDO, Mario Roberto. **Endodontia - Tratamento de Canais Radiculares - Princípios Técnicos e Biológicos - Vol. 2 - Saraiva**: Artes Médica, 2005. *E-book*.

LOPES, Hélio Pereira; SIQUEIRA JR, José Freitas. **Endodontia: Biologia e Técnica**. 2ª ediçãoed. Rio de Janeiro:, 2004. *E-book*.

NEVILLE, Brad W. *et al.* **Patologia Oral e Maxilofacial** . 3ªed. Rio de Janeiro: Elsevier, 2009. *E-book*.

SCHUCH, Lauren Frenzel; VIEIRA, Carolina Clasen; UCHOA VASCONCELOS, Ana Carolina. Malignant Lesions Mimicking Endodontic Pathoses Lesion: A Systematic Review. **Journal of Endodontics**, , v. 47, n. 2, p. 178–188, 2021. Disponível em: https://doi.org/10.1016/j.joen.2020.08.023

SULLIVAN, Megan; GALLAGHER, George; NOONAN, Vikki. The root of the problem: Occurrence of typical and atypical periapical pathoses. **Journal of the American Dental Association**, v. 147, n. 8, p. 646–649, 2016. Disponível em: https://doi.org/10.1016/j.adaj.2016.02.018

VIEIRA, Carolina Clasen *et al.* A Retrospective Brazilian Multicenter Study of Biopsies at the Periapical Area: Identification of Cases of Nonendodontic Periapical Lesions. **Journal of Endodontics**, v. 46, n. 4, p. 490–495, 2020. Disponível em: https://doi.org/10.1016/j.joen.2020.01.003

5. RELATÓRIO DO TRABALHO DE CAMPO

Inicialmente, o projeto tratava-se de um estudo retrospectivo transversal contemplando 08 centros Sul Americanos de referência em Patologia Oral. Em função do número de sobreposição de casos referente aos dados amostrais publicados no trabalho intitulado: *A Retrospective Brazilian Multicenter Study of Biopsies at the Periapical Area Identification of Cases of Nonendodontic Periapical Lesions* (Vieira el al., J Endod. 2020 Apr; 46(4):490-495), somado à ausência de casuístca ou retorno de alguns Serviços, optou-se pela elaboração de uma série de casos. A partir dessa decisão, houve adequação na disposição e coleta de alguns dados - além do resgate de imagens radiográficas, tomográficas e histológicas.

Na Faculdade de Odontologia da Universidade Federal de Pelotas (FO-UFPEL), a busca dos casos foi feita a partir do levantamento realizado no estudo supracitado. Essa atualização teve início em outubro/2021 e estendeu-se até novembro/2022. A partir da revisão, um total de 27,878 fichas de biopsias (o que responde por 63 anos de Serviço) foram avaliadas. Por tartar-se de um estudo de série de casos, não houve padronização de tempo e número de casos revisados nos demais centros incluídos.

6.ARTIGO

O seguinte artigo será enviado para correção de língua inglesa e formatado de acordo com as normas da revista *Journal of Endodontics- Qualis A1* e fator de impacto 4.171

The title of the article: Malignant neoplasms that mimic chronic periapicopathies: a multi-institutional case series

Complete names and institution for each author: Natália Gonçalves Macedo[1], Fernanda Geraldo Pappen[2], Bernardo da Fonseca Orcina[3], Jean Nunes dos Santos[4], Paulo Sergio da Silva Santos[5], Ana Paula Neutzling Gomes[6], Ana Carolina Uchoa Vasconcelos[6]

[1]Diagnostic Center for Oral Diseases, School of Dentistry, Universidade Federal de Pelotas, Pelotas, RS, Brazil – nataliagmacedo89@gmail.com

[2]Department of Clinical Semiology, Universidade Federal de Pelotas, Pelotas, RS, Brazil – ferpappen@yahoo.com.br

[3]Diagnostic Center for Oral Diseases, School of Dentistry, Universidade Federal de Pelotas, Pelotas, RS, Brazil – bernardoforcina@usp.br

[4]Department of Pathology, School of Dentistry, Universidade Federal da Bahia, Salvador, Bahia, Brazil - jeanpatol@gmail.com

[5]Department of Surgery, Stomatology, Pathology and Radiology - Disciplines of Radiology and Stomatology, Universidade de São Paulo, Bauru, SP, Brazil- paulosss@fob.usp.br

[6]Diagnostic Center for Oral Diseases, School of Dentistry, Universidade Federal de Pelotas, Pelotas, RS, Brazil - anagomes@ufpel.edu.br

[6]Diagnostic Center for Oral Diseases, School of Dentistry, Universidade Federal de Pelotas, Pelotas, RS, Brazil – carolinauv@gmail.com

Corresponding author: Prof. Ana Carolina Uchoa Vasconcelos. Centro de Diagnóstico das Doenças da Boca – CDDB – Faculdade de Odontologia, Universidade Federal de Pelotas. Rua Gonçalves Chaves, 457, sala 607, Pelotas, RS, Brazil. CEP: 96015-560. Telephone: +55 (53) 981223333, ramal 132. E-mail: carolinauv@gmail.com

Acknowledgements

The author thank the Supported by the Brazilian National Council for Scientific and Technological Development and Coordination for the Improvement of Higher Education Personnel. N.G.M, B.F.O and L.F.S. are the recipient of fellowships. J.S. Antunes is a research fellow at the Brazilian National Council for Scientific and Technological Development.

Funding

This research did not receive any specific grant from funding agencies in the public, commercial, or not-for-profit sectors.

Declarations of interest

None.

Malignant neoplasms that mimic chronic periapicopathies: a multi-institutional case series

Abstract

Background: The aim of the present study was to report the clinicopathologic, sociodemographic, and imagiological features of twelve Brazilian cases of malignant neoplasms with a clinical diagnosis of a chronic inflammatory periapical disease.

Methods: Clinical and imagiologic data were collected from the records of three Brazilian Oral and Maxillofacial Pathology services. Data were analyzed descriptively.

Results: The series comprised seven females (58.33%) and five males (41.76%) with a mean age of 48.5±19.17 years (range: 16-75 years). In 6 cases (50%) there was involvement of the posterior region of the maxilla. The internal appearance shows radiolucent densities (100%) as the dominant finding. Eleven cases (91.67%) presented well-defined borders and one (8.33%) with ill-defined borders (8.33%). Seven different histopathologic diagnoses were identified, including: mucoepidermoid carcinoma (n=1/16.68%), acinar cell carcinoma (n=1/8.33%), adenoid cystic carcinoma (n=1/8.33%), squamous cell carcinoma (n=3/25%), renal metastasis (n=3/25%), Ewing's sarcoma (n=1/8.33%) and Langerhans cell histiocytosis (n=1/8.33%). Survival status was retrieved in three cases (25%), and. all patients were alive.

C**onclusion:** Malignant neoplasms that mimic chronic periapicopathies are a rare disorder. Because these lesions usually do not show clinical or radiological features of malignant alteration, clinicians should consider these hypotheses in their routine.

Keywords: periapical diseases, malignant misdiagnosis, nonendodontic lesion

Introduction

Inflammatory pulp pathologies have a bacterial or traumatic etiology[1]. They are classified, according to the clinical aspect, into acute (acute dentoalveolar abscess) and chronic (chronic dentoalveolar abscess, cyst and periapical granuloma)[2]. It is estimated that about 90% of radiolucent/hypodense lesions located in the maxillary bones are cysts or periapical granulomas[3,4]. Some studies show that several benign and malignant pathologies can mimic, clinically and radiographically, chronic periapyopathies[3]. About 4% of lesions with clinical imaging diagnosis of chronic periapical disease reveal, at histopathology, conditions that are not arising from a pulp pathology[3]. Of these, it is estimated that 96% are benign pathologies including cystic (e.g odontogenic keratocyst, dentigerous cyst, nasopalatine duct cyst) and tumoral lesions (e.g ameloblastoma). Malignant neoplasms represent about 0.39% to 3.7% of conditions that mimic chronic pariapicopathies[4,5].

Metastatic lesions, malignant salivary gland lesions, lymphomas and carcinomas comprise some malignant non-endodontic lesions (MNEL) related in previous studies[6]. A recent systematic review of MNELs shows that these conditions have a slight predilection for females and preferentially affect individuals in their sixth decade of life. The same authors show that the posterior region of the mandible is the most commonly affected - and the unilocular radiolucent radiographic aspect, the most usual[6].

Misdiagnosis involving MNELs leads to a delay in antineoplastic treatment, which directly interferes with the survival of patients[6]. Thus, it's imperative that tissues removed by enucleation or curettage of lesions located in the apical region must be submitted to histopathological examination[4]. Thus far, few cases of MNELs with enough clinicopathologic and imagiological details have been documented in the English literature. Since case series of MNEL are infrequent, in order to provide consistent and well-documented reports that may

serve as a basis for a better understanding of these lesions, we describe here a series of twelve new cases of MNELs in a multi-institutional study.

Material and Methods

Ethical Issues and sample

In the present series, cases of MNELs of the jaws were retrieved from the archives of three Brazilian Oral and Maxillofacial Pathology services: Department of Oral Pathology of the Federal University of Bahia (Northeast region), the Department of Oral Pathology and Surgery of the Federal University of São Paulo (Southeast region), and the Diagnostic Center for Oral Diseases of the Federal University of Pelotas (South region). The study was approved by the Ethics Committee of the Federal University of Pelotas (No. 2.887.524), and was conducted in agreement with the Declaration of Helsinki.

Patient sex, age, symptoms, time of evolution (months), symptomatology (yes/no), radiographic features [information about the internal appearance, image definition (well/ill-defined), effects of the lesion on surrounding structures (cortical bone)], anatomical location (jaws were classified into anterior - lesions in the incisor/canine region - and posterior - lesions in the premolar/molar retromolar/ramus/maxillary sinus region), histopathological diagnosis, follow-up (months) and status (death/alive) were all evaluated.

Statistical analysis

The descriptive statistical analyses for the characterization of the cases regarding demographic data and clinico-imagiological features were performed using the Statistical Package for the Social Sciences software (SPSS; IBM Corp., version 23.0, Armonk, US).

Results

The frequency and demographic data of MNEL cases are shown in Table 1 and Supplementary Table 1. Seven cases (58.33%) occurred in females and five (41.67%) in males (female to male ratio 1.4:1). The mean age at diagnosis was 48.5±19.17 years with a range of 16–75 years. The mean evolution time was 15.33±14.55 months (range:2-36 months). Of informed cases, symptomatology was present in four patients (80%). Regarding anatomical location, six cases (50%) were in the posterior maxilla, three (25%) in the posterior mandible, two (16.67%) in the anterior mandible, and one (8.33%) in the anterior maxilla. Radiographic analysis revealed eleven cases (91.67%) with well-defined borders and one case (8.33%) with ill-defined borders. The internal appearance shows radiolucent densities as the dominant internal findings observed (Figure 1A, 1C, 1D). Cortical bone perforation was identified in two cases (100%) and expansion of the cortical bone was detected in one case [case 10, Figure 1G)].

Seven different histopathologic diagnoses were identified. Malignant neoplasms of salivar glands (MNSG) were the most frequent group in the sample (n=4/33.33%). Of them, two (16.68%) were mucoepidermoid carcinoma (MEC), one (8.33%) was a acinar cell carcinoma (ACC) and one (8.33%) was a cystic adenoid carcinoma (CAC) [case 6, Figure 2G and 2H]. Squamous cell carcinoma (SCC) [n=3/25%, case 10, Figure 2C and 2D) and metastasis (n=3/25%) [case 8, Figure 2E and 2F], were the second most common MNEL. Ewing's sarcoma (n=1/8.34%) and Langerhans cell histiocytosis (n=1/8.34%) [case 12, Figure 2A and 2B] were also found. Follow-up was recorded in two cases with a mean time of 26 months. Status was retrieved in only three cases, and. all patients were alive.

Discussion

Malignant lesions in the oral cavity make up 5%–6% of all types of human body cancer[7]. To date, only a few well-documented cases of MNEL of the jaws have been reported in the literature highlighting the rarity of this condition[8]. Huang and colleagues (2017) on non-

endodontic periapical lesions misdiagnosed as endodontic periapical pathoses obtained from biopsies of the apical region, observed only nine of the 118 lesions (which corresponded to 7.62% of the sample) were categorized as malignancies[9]. Similarly, Vieira et al. (2020) detected ten malignant cases (3.26%) of 306 cases of misdiagnosed endodontic lesions[4]. Overall, one of the most important and clinically relevant features observed in the present case series is the slight preference for females, adults, i.e., individuals in their fifth decade of life - with a wide range. Furthermore, 50% of the cases have been observed in the posterior maxilla, and the lesions present with a radiolucent unilocular well-defined appearance. Schuch and colleagues analyzed 60 MNELs, in a recent systematic review[6]. Similar to our data, the authors observed a nearly equal occurrence rate between males and females (male/female ratio 49.15%/50.84%) with a mean age of 46.56 years[6]. However, they found that lesions were more prevalent in the posterior mandibles. The rarity and the different nature of MNELs, make it difficult to explain those differences, especially in anatomical location.

MNSG accounts for 4 (33.33%) cases, representing the first most recurrent group in the sample. Not only in jawbones, the ectopicctopic salivary gland tissue had been reported in multiple locations, such as skin of the nose and cervical lymph nodes[10]. In addition, neoplastic transformation of the sinus epithelium and neoplastic transformation of the epithelial lining of an odontogenic cyst could explain the origin of central malignant tumors on jaws[11]. The clinical and radiological features of central malignant salivary gland tumors are non-specific[11]. Li et al. (2008) summarize the clinical and demographic data of 197 cases of central jaws MNSG on a literature review. The authors found that MEC (n=135/68.5%) followed by CAC (n=32/16.2%) and ACC (n=10/5%) were the most frequent histopathological diagnosis[11], similar to those observed in our data. Interestingly, three of the four present cases were located in the posterior region of the maxilla. Although the lesions have a predominantly well-defined radiographic appearance, it is difficult to discriminate whether the tumor in maxilla perforated the cortical

plates or the tumor of enclosing tissues (palate, gingival mucosa of maxillary sinus) invaded the osseous tissue. Unfortunately, data about the presence or absence of any primary tumor within the minor salivary glands were not obtained, making it difficult or impossible to determimate the real origin of the lesions.

The present study shows that SCC was the most frequently reported malignant condition, representing 25% of the cases. Primary intraosseous odontogenic squamous cell carcinoma (PIOSCC) is defined as a carcinoma arising within the jaw, with no initial connection with the oral mucosa and presumably developing from the residue of odontogenic epithelium or odontogenic cysts or tumor[12]. The reason why the odontogenic epithelial rests begin to proliferate is not properly understood. The most common factor may be a reactive inflammatory stimulus with or without a predisposing genetic cofactor, inducing neoplastic formation[13]. The diagnostic criteria of PIOSCC include the absence of initial ulceration on the overlying mucosa and the exclusion of metastasis from the distant primary tumor by physical and radiographic examination[14]. Huang and colleagues (2009) published a review of 39 cases of PIOSCC, which showed that the lesion affects patients ranging in age from 24 to 82 years, with a mean age at diagnosis of 54 years. The male-to-female ratio was 2:1 and the tumors occurred predominantly (n=33/89.2%) in the posterior mandible[15]. The same authors also observed histological features suggestive of an odontogenic origin in only 19 cases (48.71%). In our present reports, all cases of SCC occurred in men[15]. Curiously, only one of the three cases was on posterior mandible. Due to the nature of this retrospective report, the diagnosis of PIOSCC is very difficult, mainly because the lesion can not be differentiated from alveolar carcinoma that has invaded the bone from the overlying soft tissue. In addition, the prognosis for patients with PIOSSC is difficult to determine because of the small number of reported cases, the different treatment modalities and the variable follow-up time. The overall survival rate of patients with PIOSCC was 40-68% at 2 years[15]. Fortunately, one of the present SCC is still alive with a follow-up of 26 months.

Metastatic lesions represented 25% of the survey. Metastases are a rare condition comprising about 1% of all malignant diseases located in the oral region[16, 17]. Despite that, metastatic jaw lesions mimicking periapical pathoses were the most frequently reported event observed by Schuch et al. (2021) in a recent retrospective review of MNELs[6]. The authors also show a high predilection for the mandible – especially in the posterior region, as observed in the present cases. Kirschnick and colleagues (2020) evaluated 348 cases of metastatic lesions in the oral and maxillofacial region. In general, the authors observed a preference for bone tissue - especially the posterior mandible (n=96/66.66%) - when compared to soft tissue sites (ratio of 1.3:1)[18]. The development of jawbone metastases is a complex process involving crosstalk between disseminated cells and bone-derived molecules, leading to deregulation of signaling pathways critical for normal bone remodeling processes. The posterior region of the mandible seems to have remnants of active hematopoietic marrow, especially in osteoporotic defects, and it can explain the preference for the metastatic cells to grow in this region[18]. Although the disease does not possess a pathognomonic clinical-radiographic appearance, pain, paresthesia and lytic radiolucent with ill-defined margins are frequenttly detected [18]. However, no of these features were observed in our cases.

ES and LCH are rare neoplasms that affect mainly the pediatric population with unusual involvement of jaws[19]. Margaix-Muñoz and colleagues (2017) analyzed 71 cases of ES located in oral and maxillofacial region. Interesting, the authors demonstrate that one out of every 5 cases (21.1% of the sample) was initially mistaken for dental infection[20]. It is generally accepted that the biological behavior of jaw sarcomas differs from that of sarcomas affecting other anatomical locations - these tumors are typically smaller and less often associated with distant metastasis than sarcomas arising in other regions[21]. The case of ES present here comprises the younger patient of the sample. In contrast, the patient with LCH has 71 years-old. LCH affects fewer than five people per million with a rate of 0.2 to 0.5 cases per 100,000 children per year[22].

The conventional appearance of “floating teeth” or “floating in air” teeth on radiograms are common primary findings which can not be observed in our case[22]. Capodiferro et al. (2020), observed that overall mortality accounts for less than 9% (four cases), in a retrospective study of 45 cases of LCH[22]. The patient with LCH described here was treated surgically and here has a successful follow-up time.

In summary, MNELs are a rare and complex group of lesions, with widely varying management and prognosis. This study describes twelve additional cases of this condition Misdiagnosis of nonendodontic periapical lesions may represent a serious problem when malignant disease is not identified in an early stage. Considering MNELs, clinicians should take a careful history and be aware of signs/symptoms that may lead to a differential diagnosis. As these lesions generally do not present clinical or radiological characteristics of malignant change, clinicians should consider these hypotheses in their routine.

References

1. Lopes HP; Siqueira JF Jr. Endodontia: Biologia e Técnica. 2a ed. Rio de Janeiro: 2004.

2. Leonardo MR. Endodontia - Tratamento de Canais Radiculares - Princípios Técnicos e Biológicos - Vol. 2 - Saraiva: Artes Médica, 2005.

3. Couto AMD, Meirelles DP, Valeriano AT, et al. Chronic inflammatory periapical diseases: a Brazilian multicenter study of 10,381 cases and literature review. Braz Oral Res. 2021; 35: 033. doi: 10.1590/1807-3107bor-2021.vol35.0033. PMID: 33729278.

4. Vieira CC, Pappen FG, Kirschnick LB, et al. A Retrospective Brazilian Multicenter Study of Biopsies at the Periapical Area: Identification of Cases of Nonendodontic Periapical Lesions. J Endod. 2020; 4: 490-495. doi: 10.1016/j.joen.2020.01.003. Epub 2020 Feb 13. PMID: 32061420.

5. Rudman J, He J, Jalali P, Khalighinejad N, Woo V. Prevalence of Nonendodontic Diagnoses in Periapical Biopsies: A 6-year Institutional Experience. J Endod. 2022; 48:1257-1262. doi: 10.1016/j.joen.2022.07.003. Epub 2022 Jul 14. PMID: 35843357.

6. Schuch LF, Vieira CC, Uchoa Vasconcelos AC. Malignant Lesions Mimicking Endodontic Pathoses Lesion: A Systematic Review. J Endod. 2021; 47:178-188. doi: 10.1016/j.joen.2020.08.023. Epub 2020 Sep 9. PMID: 32918962.

7. Maschino F, Guillet J, Curien R, et al. Oral metastasis: a report of 23 cases. Int J Oral Maxillofac Surg. 2013; 42:164-8. doi: 10.1016/j.ijom.2012.10.029. Epub 2012 Nov 26. PMID: 23196066.

8. Kontogiannis TG, Tosios KI, Kerezoudis NP, et al. Periapical lesions are not always a sequelae of pulpal necrosis: a retrospective study of 1521 biopsies. Int Endod J. 2015;48:68-73. doi: 10.1111/iej.12276. Epub 2014 Apr 2. PMID: 24579658.

9. Huang HY, Chen YK, Ko EC, et al. Retrospective analysis of nonendodontic periapical lesions misdiagnosed as endodontic apical periodontitis lesions in a population of Taiwanese patients. Clin Oral Investig. 2017; 21:2077-2082. doi: 10.1007/s00784-016-1997-7. Epub 2016 Nov 16. PMID:27853924.

10. Tseng CH, Wang WC, Chen CY, et al. Retrospective analysis of primary intraosseous malignancies in mandible and maxilla in a population of Taiwanese patients. J Formos Med Assoc. 2022;121: 787-795. doi: 10.1016/j.jfma.2021.08.024. Epub 2021 Sep 14. PMID: 34531103.

11. Li Y, Li LJ, Huang J, et al. Central malignant salivary gland tumors of the jaw: retrospective clinical analysis of 22 cases. J Oral Maxillofac Surg. 2008;66:2247-53. doi: 10.1016/j.joms.2008.01.041. PMID: 18940488.

12. Eversole, LR, Siar, CH e van der Waal, I. Carcinomas intraósseos primários de células escamosas . In: Barnes L, Eveson JW, Reichart P, et al. eds. Capítulo VI- Tumores Odontogênicos. OMS Patologia e Genética em Tumores de Cabeça e Pescoço. Lyon: IARC Press; 2005:290-91

13. Thomas G, Pandey M, Mathew A, et al. Primary intraosseous carcinoma of the jaw: pooled analysis of world literature and report of two new cases. Int J Oral Maxillofac Surg. 2001;30:349-55. doi: 10.1054/ijom.2001.0069. PMID: 11518362.

14. Suei Y, Tanimoto K, Taguchi A, et al. Primary intraosseous carcinoma: review of the literature and diagnostic criteria. J Oral Maxillofac Surg. 1994;52:580-3. doi: 10.1016/0278-2391(94)90094-9. PMID: 8189294.

15. Huang JW, Luo HY, Li Q, et al. Primary intraosseous squamous cell carcinoma of the jaws. Clinicopathologic presentation and prognostic factors. Arch Pathol Lab Med. 2009; 133:1834-40. doi: 10.5858/133.11.1834. PMID: 19886720.

16. Servato JP, de Paulo LF, de Faria PR, et al. Metastatic tumours to the head and neck: retrospective analysis from a Brazilian tertiary referral centre. Int J Oral Maxillofac Surg. 2013;42:1391-6. doi: 10.1016/j.ijom.2013.05.020. Epub 2013 Jul 17. PMID: 23870760.

17. Hirshberg A, Berger R, Allon I, et al. Metastatic tumors to the jaws and mouth. Head Neck Pathol. 2014;8:463-74. doi: 10.1007/s12105-014-0591-z. Epub 2014 Nov 20. PMID: 25409855; PMCID: PMC4245411.

18. Kirschnick LB, Schuch LF, Cademartori MG, et al. Metastasis to the oral and maxillofacial region: A systematic review. Oral Dis. 2022 Jan;1:23-32. doi: 10.1111/odi.13611. Epub 2020 Sep 9. PMID: 32790941.

19. Stewart BD, Reith JD, Knapik JA,et al. Bone- and cartilage-forming tumors and ewing sarcoma: an update with a gnathic emphasis. Head Neck Pathol. 2014;8:454-62. doi: 10.1007/s12105-014-0587-8. Epub 2014 Nov 20. PMID: 25409851; PMCID: PMC4245414.

20. Margaix-Muñoz M, Bagán J, Poveda-Roda R. Ewing sarcoma of the oral cavity. A review. J Clin Exp Dent. 2017;9:294-301. doi: 10.4317/jced.53575. PMID: 28210452; PMCID: PMC5303334.

21. Moreira DGL, da Silva LP, de Morais EF, et al. The occurrence and pattern of head and neck sarcomas: a comprehensive cancer center experience. Eur Arch Otorhinolaryngol. 2020 May;277(5):1473-1480. doi: 10.1007/s00405-020-05834-x. Epub 2020 Feb 4. PMID: 32020312.

22. Capodiferro S, Tempesta A, Limongelli L, et al. Primary Oro-Facial Manifestations of Langerhans Cell Histiocytosis in Pediatric Age: A Bi-Institutional Retrospective Study on 45 Cases. Children (Basel). 2020 Aug 19;7(9):104. doi: 10.3390/children7090104. PMID: 32825016; PMCID: PMC7552718.

Table 1. Demographic, clinical and radiographic characteristics of the sample

Variable	**n (%)**
Sex (n=12)	
Female	7 (58.33%)
Male	5 (41.67%)
Male-to-female	1.4:1
Age (n=12)	Mean: 48.5 ± 19.17 years
	Range: 16-75 years
Time of evolution (n=6)	
	Mean: 15.33 ± 14.55 months
	Range: 2-36 months
Symptoms (n=5)	
Yes	4 (80%)
No	1 (20%)
Anatomical Location (n=12)	
Maxilla	7 (58,33%)
Mandible	5 (41,67%)
Radiographic features (n=12)	
Internal appearance (n=12)	
Radiolucent	12 (100%)
Image definition (n=12)	
Well-defined	11 (91.67%)
Ill-defined	1 (8.33%)
Cortical bone perforation (n=2)	
Yes	2 (100%)
Histopathological diagnosis (n=12)	
Malignant neoplasm of salivar gland (n=4)	
Mucoepidermoid carcinoma	2 (16.68%)
Acinar cell carcinoma	1 (8.33%)
Cystic adenoid carcinoma	1 (8.33%)
Squamous Cell Carcinoma	3 (25%)
Metastasis	3 (25%)
Ewing's Sarcoma	1 (8.33%)
Langerhans Cell Histiocytosis	1 (8.33%)
Status (n=3)	
Alive	3 (100%)

Supplementary Table 1. Demographic and clinical data, radiographic features and histopathological diagnosis of individuals

Case	Sex/ Age (years)	Symptoms	Evolution time (months)	Internal appearance	Image definition	Cortical bone perforation	Anatomical location	Histopathological diagnosis	Follow-up (months)	Status
1	F/51	NI	NI	Radiolucent	Well-defined	NI	Posterior mandible	Kidney metastasis	NI	NI
2	M/45	NI	3	Radiolucent	Well-defined	NI	Posterior maxilla	Squamous cell carcinoma	NI	NI
3	M/71	NI	NI	Radiolucent	Well-defined	NI	Anterior maxilla	Squamous cell carcinoma	NI	NI
4	F/26	NI	24	Radiolucent	Well-defined	NI	Posterior maxilla	Mucoepidermoid carcinoma	NI	NI
5	F/65	NI	3	Radiolucent	Well-defined	NI	Posterior maxilla	Acinar cell carcinoma	NI	NI
6	M/47	Yes	NI	Radiolucent	Well-defined	Yes	Anterior mandible	Cystic adenoid carcinoma	NI	NI
7	F/28	NI	NI	Radiolucent	Well-defined	NI	Posterior maxilla	Mucoepidermoid carcinoma	NI	NI
8	M/42	NI	NI	Radiolucent	Well-defined	NI	Posterior maxilla	Kidney metastasis	NI	NI
9	F/75	Yes	24	Radiolucent	Well-defined	NI	Posterior mandible	Kidney metastasis	NI	NI
10	M/45	No	NI	Radiolucent	Well-defined	NI	Anterior mandible	Squamous cell carcinoma	28	Alive
11	F/16	Yes	2	Radiolucent	Ill-defined	Yes	Posterior mandible	Ewing's sarcoma	NI	Alive
12	F/71	Yes	36	Radiolucent	Well-defined	NI	Posterior maxilla	Langerhans cell Histiocytosis	12	Alive

*NI: not informed

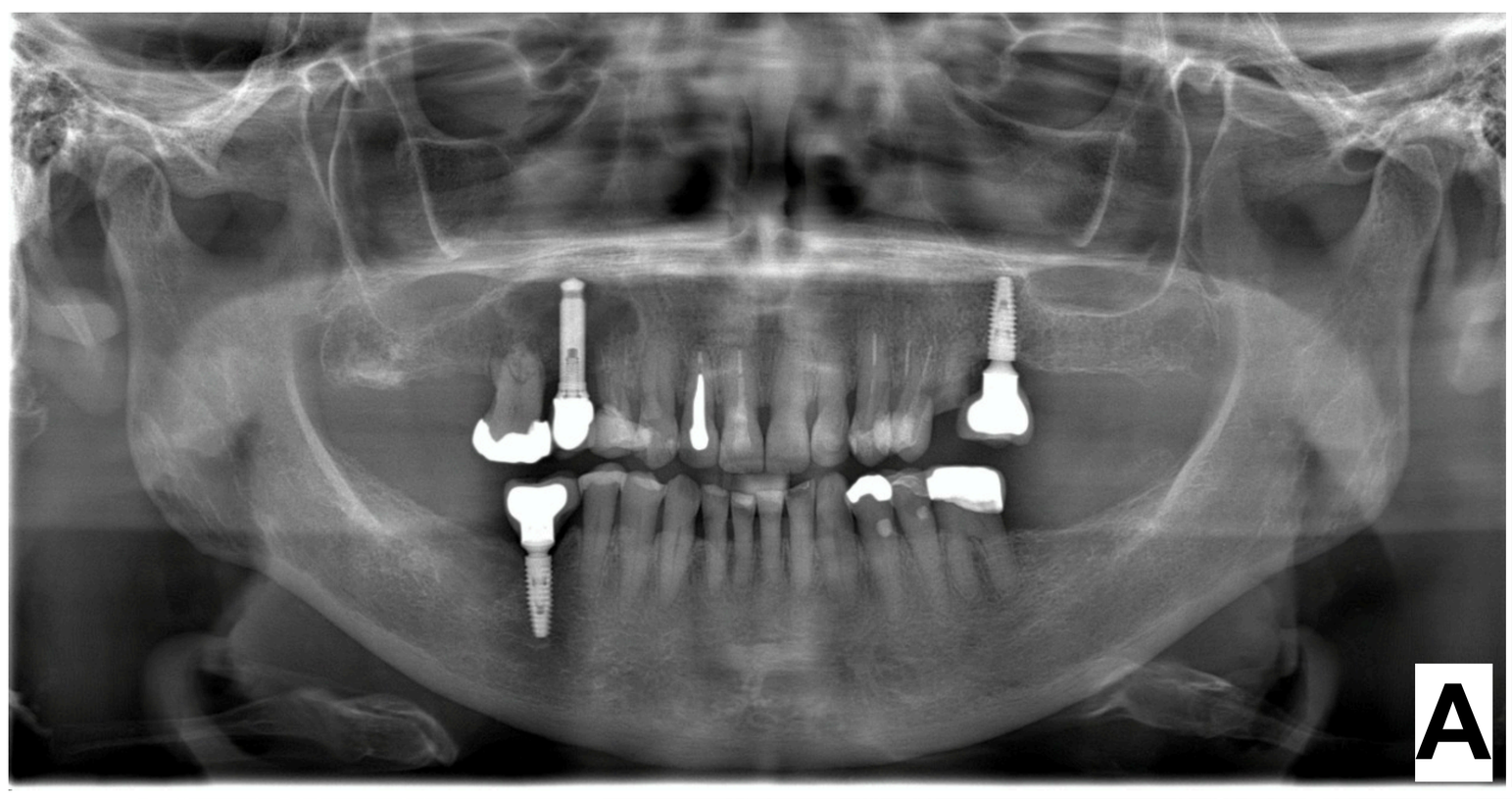
A

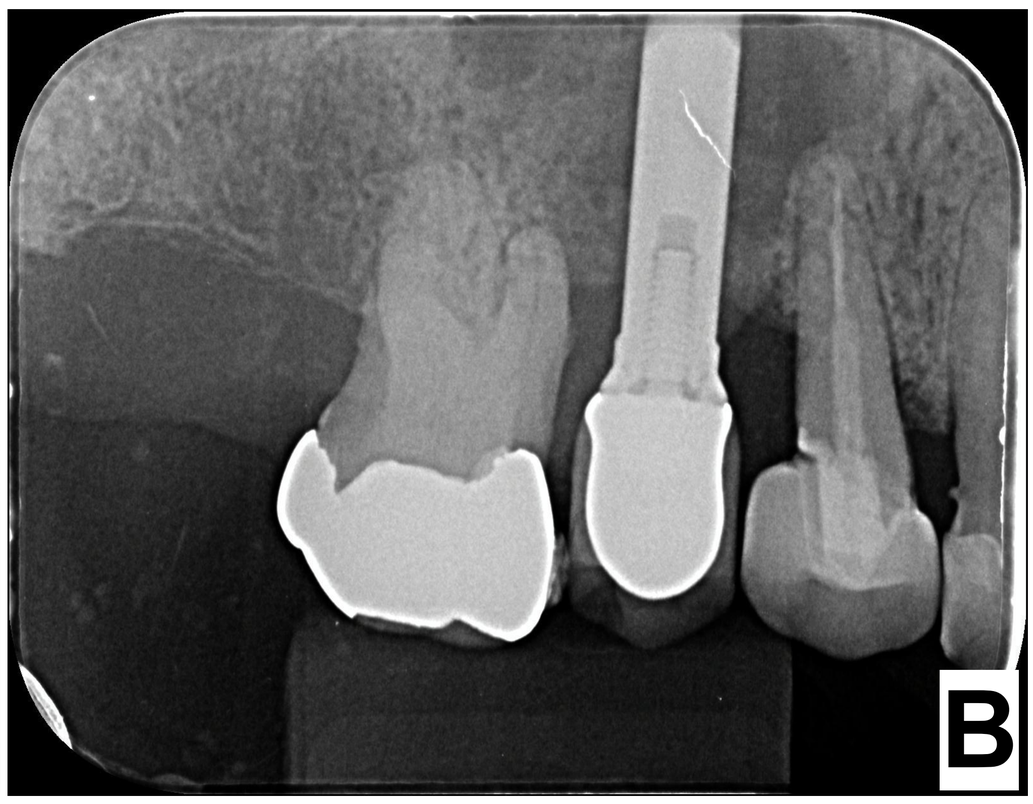
B


C

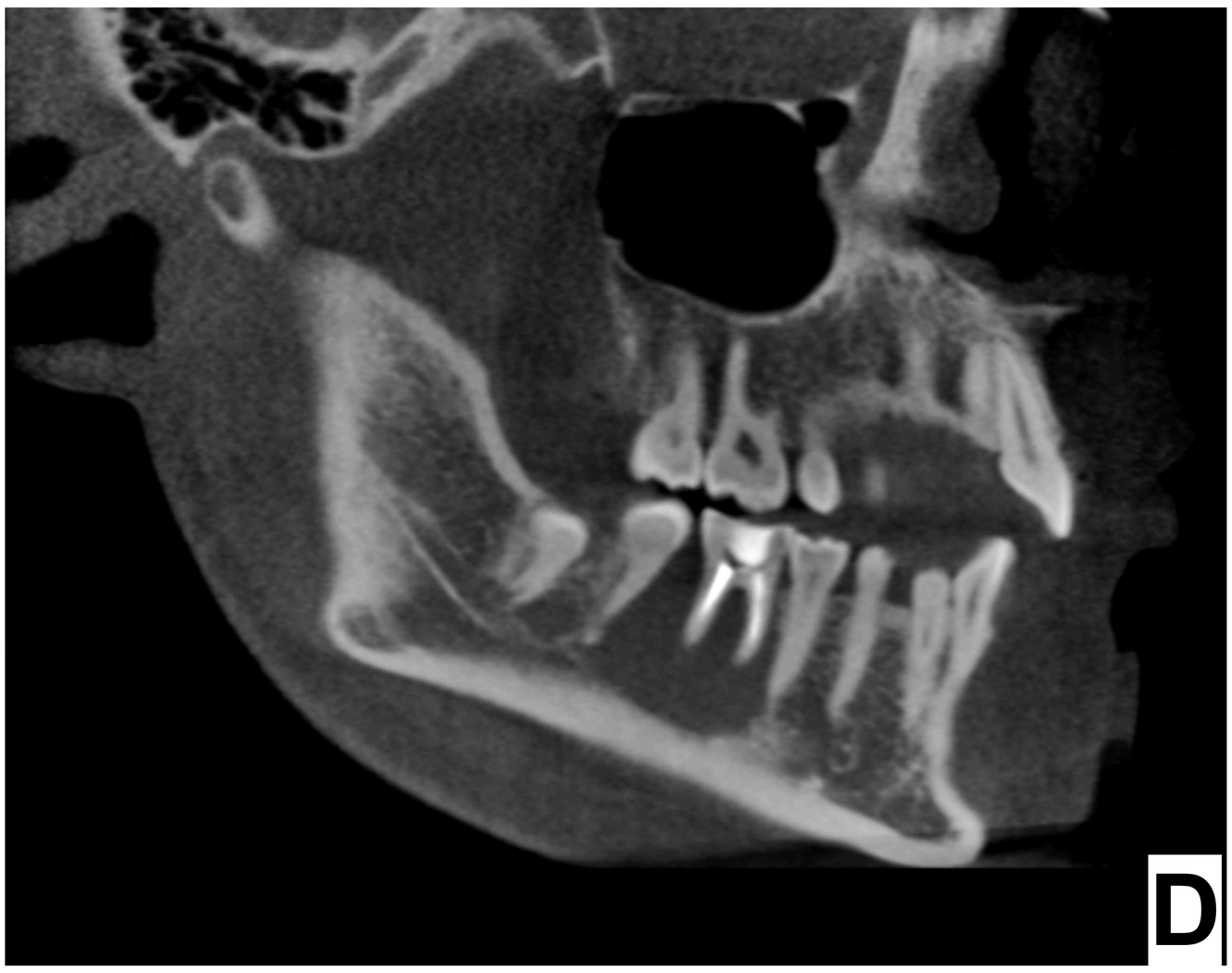
D

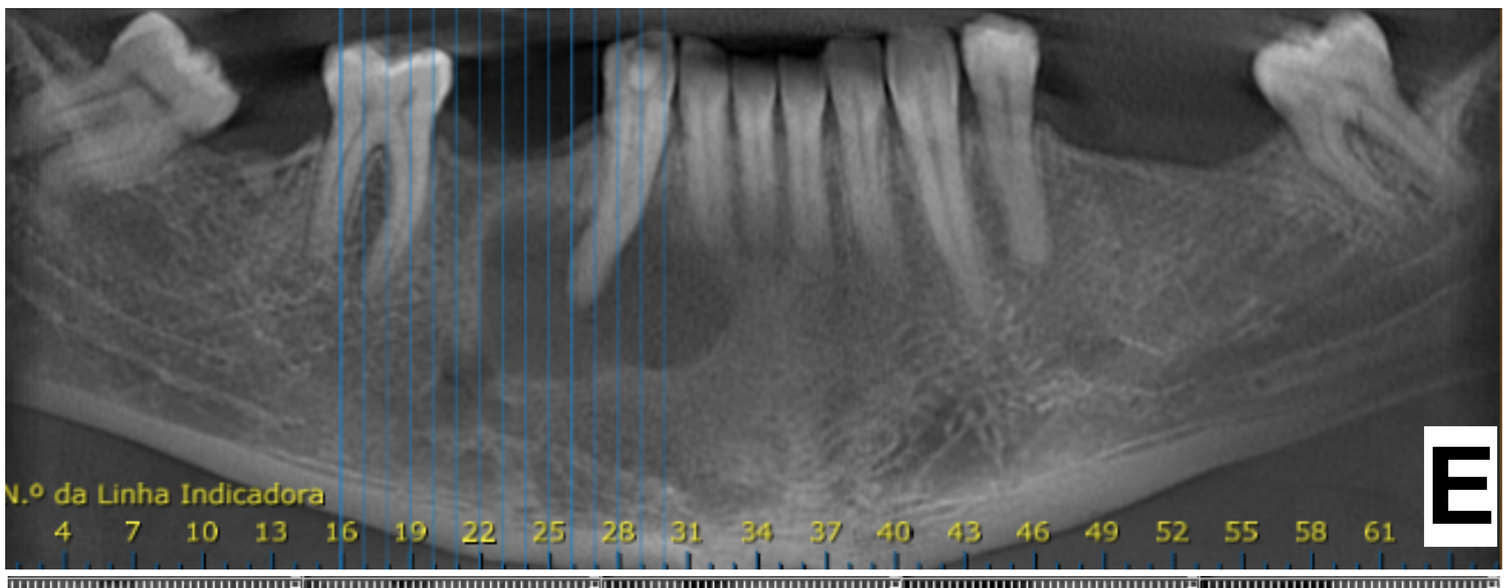
N.º da Linha Indicadora
4 7 10 13 16 19 22 25 28 31 34 37 40 43 46 49 52 55 58 61
E

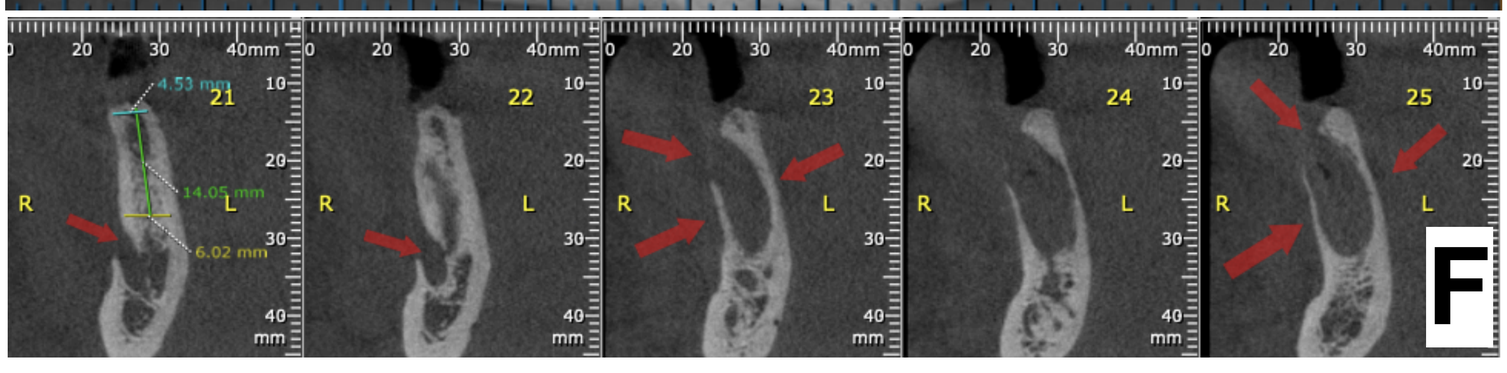
21
22
23
24
25
R
L
4.53 mm
14.05 mm
6.02 mm
F

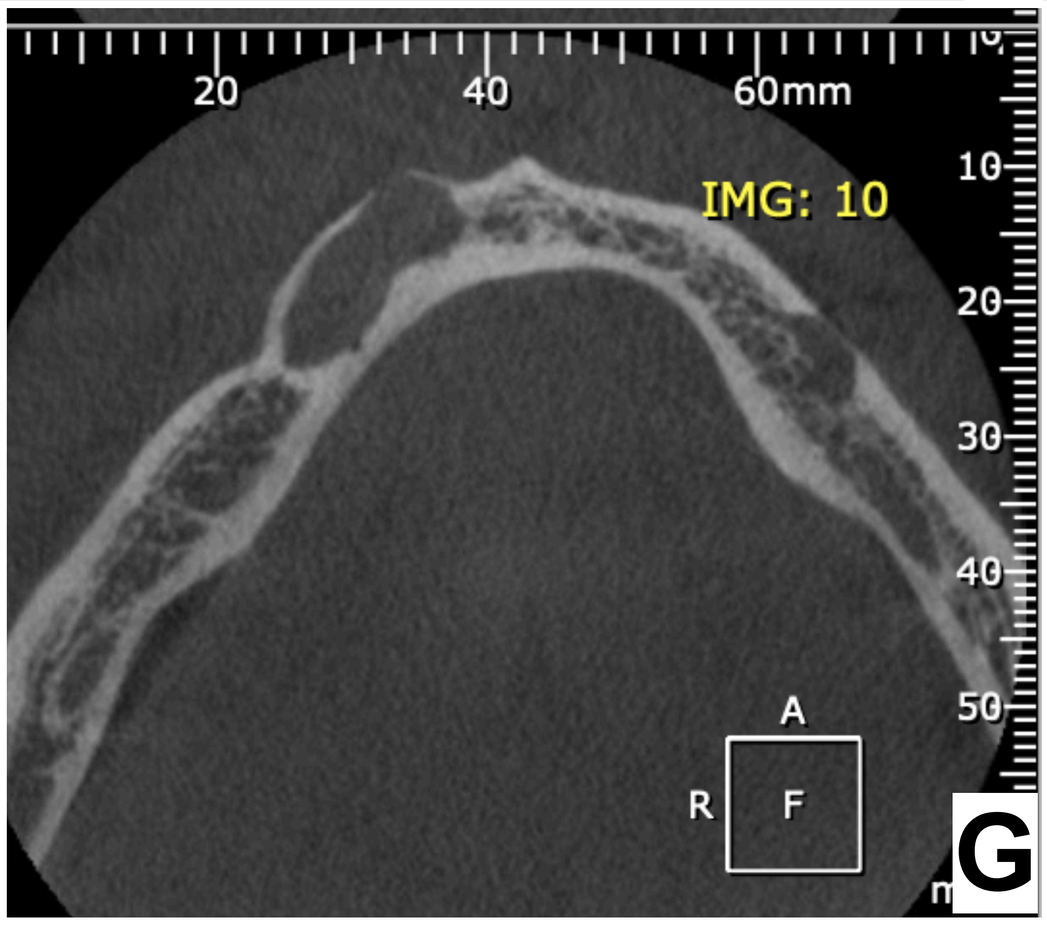
20
40
60mm
IMG: 10
A
R
F
G

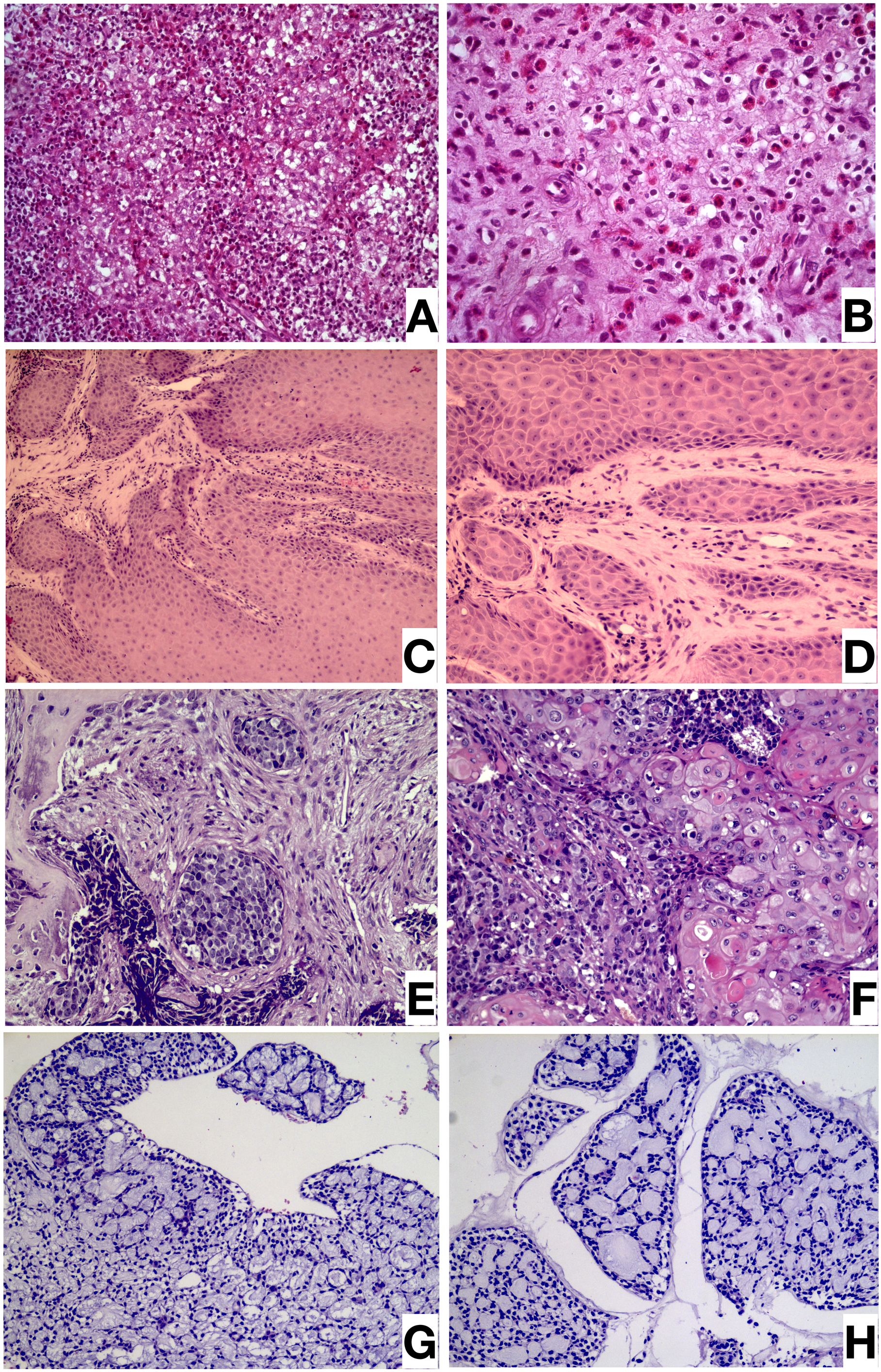
A
B
C
D
E
F
G
H

Figures legend

Figure 1. Imagiological features of MNEL of cases 12, 8, 11, and 10. Langerhans cell Histiocytosis: (A) Panoramic radiograph showing a radiolucent image around the dental implant in the upper right premolar region. (B) Radiograph of the same patient showing radiolucent, unilocular and well-defined image. Metastasis: (C) A panoramic image showing radiolucent, unilocular and well-defined image in the upper right molar region. Ewing sarcoma: (D) A tomography showing a hipodense, unilocular and well-defined image in lower left molar region. Squamous cell carcinoma: (E) Cone beam computed tomography panoramic view revealing a hypodense, unilocular lesion with a well-defined/punched-out margin located between the right lateral incisive and premolar. (F) sagittal and (G) coronal views revealing a hypodense lesion with no perforation of buccal cortical bone.

Figure 2. Representative photomicrographs of MNEL of cases 12, 10, 8, and 6. Microscopic aspects of Langerhans cell histiocytosis (LCH): (A) Dense inflammatory infiltrate with the presence of eosinophils (Haematoxylin and eosin (H&E) stain, 100x). (B) LCH showing a clear cytoplasm and nucleus with indentations similar to coffee beans or kidney shaped (H&E stain, 200x). Microscopic features of Squamous cell carcinoma (SCC): (C, D) Proliferation of islands and cords of malignant epithelial cells. cellular and nuclear pleomorphism, and increased mitosis (H&E stain, 100x and 200x, respectively). Microscopic aspects of kidney metastasis: (E, F) Infiltration by a solid tumor arranged in cords and nests. Individual tumor cells are round to polygonal with well-defined borders, clear to eosinophilic cytoplasm and ovoid hyperchromatic nuclei (H&E stain, 200x and 400x, respectively). Histologic picture showing arrangement of tumor cells adenoid cystic carcinoma (ACC): (G, H) prominent cribriform patterns of growth. The cribriform areas showing pseudocysts and hyalinized material (H&E stain, 100x and 200x, respectively).

7. CONSIDERAÇÔES FINAIS

No presente estudo, 12 casos de neoplasias malignas diagnosticados, clinicamente, como lesões de origem endodôntica foram adicionados à literatura. As neoplasias malignas que mimetizam periapicopatias crônicas representam um complexo grupo de desordens com prognóstico variado. Apesar de raras, as malignidades que mimetizam lesões de periápice dental devem chamar a atenção dos clínicos gerais e endodontistas para o fato de que nem todas as situações clínicas sugestivas de cistos e granulomas periapicais possam resultar de uma necrose pulpar.

Anexos

Anexo A – Planilha com as variáveis a serem coletadas

								Radiologic features								
Número d	Clinical Di	Sex	Age	Skin color	Evolution	Symptoms	Internal a	Radiologi	Image def	Cortical b	Tooth mol	Tooth res	Size	Location	Status	Histopath

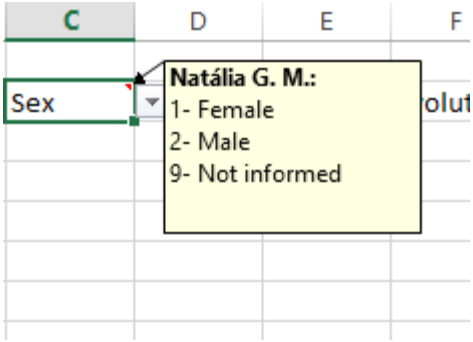
C
D
E
F
Sex
Natália G. M.:
1- Female
2- Male
9- Not informed

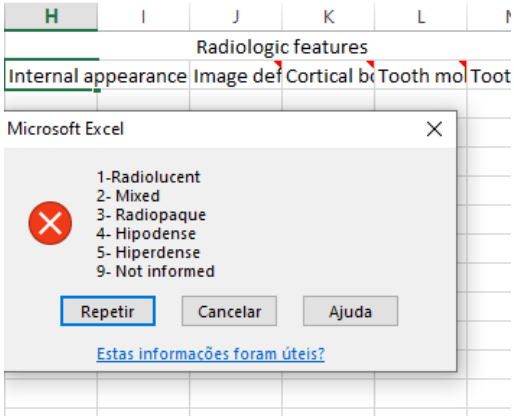
H
I
J
K
L
Radiologic features
Internal appearance
Image def
Cortical b
Tooth mo
Toot
Microsoft Excel
1-Radiolucent
2- Mixed
3- Radiopaque
4- Hipodense
5- Hiperdense
9- Not informed
Repetir
Cancelar
Ajuda
Estas informações foram úteis?

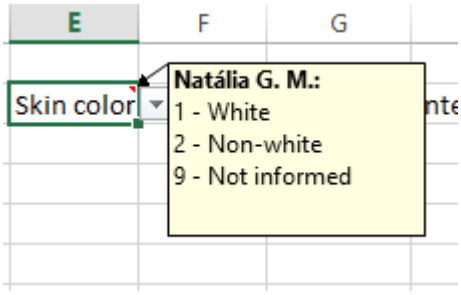
E
F
G
Skin color
Natália G. M.:
1 - White
2 - Non-white
9 - Not informed

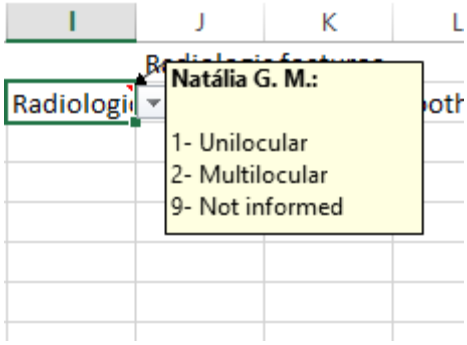
I
J
K
L
Radiologi
Natália G. M.:
1- Unilocular
2- Multilocular
9- Not informed

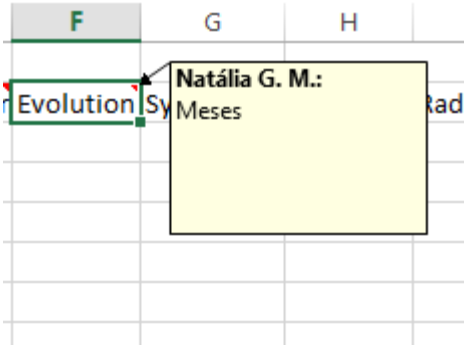
F
G
H
Evolution
Natália G. M.:
Meses

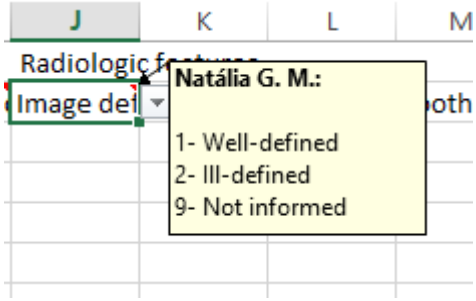
J
K
L
M
Image def
Natália G. M.:
1- Well-defined
2- Ill-defined
9- Not informed

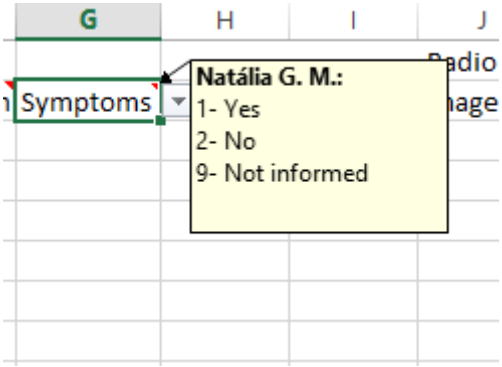
G
H
I
J
Symptoms
Natália G. M.:
1- Yes
2- No
9- Not informed

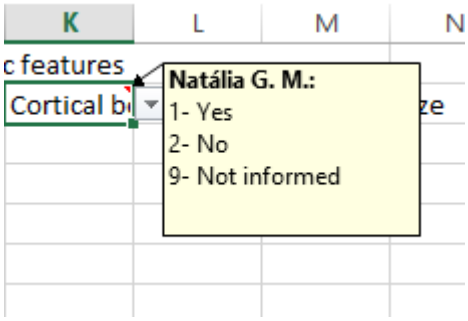
K
L
M
N
c features
Cortical b
Natália G. M.:
1- Yes
2- No
9- Not informed

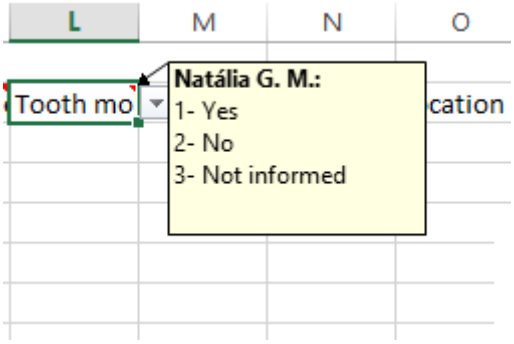
L
M
N
O
Tooth mo
cation
Natália G. M.:
1- Yes
2- No
3- Not informed

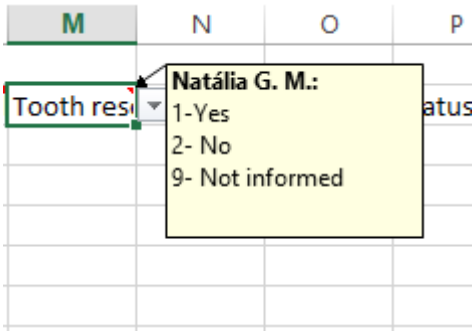
M
N
O
P
Tooth res
atus
Natália G. M.:
1-Yes
2- No
9- Not informed

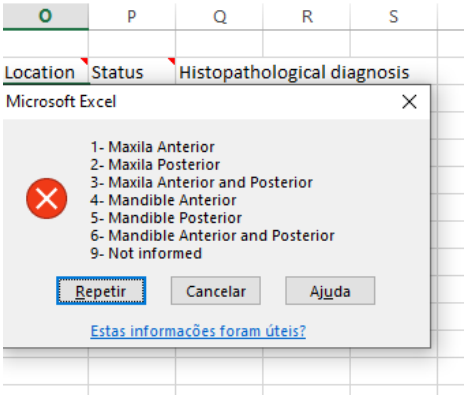
O
P
Q
R
S
Location
Status
Histopathological diagnosis
Microsoft Excel
1- Maxila Anterior
2- Maxila Posterior
3- Maxila Anterior and Posterior
4- Mandible Anterior
5- Mandible Posterior
6- Mandible Anterior and Posterior
9- Not informed
Repetir
Cancelar
Ajuda
Estas informações foram úteis?

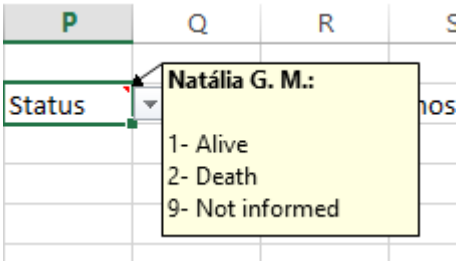
P
Q
R
S
Status
nos
Natália G. M.:
1- Alive
2- Death
9- Not informed

Anexo B – Aprovação do Comitê de Ética e Pesquisa da Faculdade de Medicina da Universidade Federal de Pelotas

UFPEL - FACULDADE DE MEDICINA DA UNIVERSIDADE FEDERAL DE PELOTAS

PARECER CONSUBSTANCIADO DO CEP

DADOS DO PROJETO DE PESQUISA

Título da Pesquisa: Avaliação de lesões intraósseas com diagnóstico clínico-imaginológico de periapicopatias: estudo retrospectivo

Pesquisador: Ana Carolina Uchoa Vasconcelos

Área Temática:

Versão: 1

CAAE: 96857918.1.0000.5317

Instituição Proponente: Faculdade de Odontologia

Patrocinador Principal: Financiamento Próprio

DADOS DO PARECER

Número do Parecer: 2.887.524

Apresentação do Projeto:

A lesão periradicular de origem endodôntica constitui-se como uma inflamação e destruição dos tecidos periapicais associada à infecção e necrose do sistema de canais radiculares. Aproximadamente 73% das lesões radiolúcidas maxilares são classificadas como cistos radiculares, granulomas e abcessos periradiculares. Apesar das semelhanças clínico-imaginológicas, o diagnóstico de cistos e granulomas periapicais é dado por meio da

análise histopatológica. A literatura aponta que cerca de 0,65% até 6,7% das lesões periapicais de origem não endodôntica são diagnosticadas, clinicamente, como periapicopatias. Diante das inúmeras patologias de origem não endodôntica que podem ser confundidas com periapicopatias, é fundamental realizar uma anamnese detalhada, além de exames clínico e imaginológicos. Na tentativa de evitar um sobretratamento ou tratamento

ineficaz, é importante reconhecer as patologias que podem mimetizar uma lesão periradicular de origem endodôntica.

Objetivo da Pesquisa:

Objetivo Primário:

Realizar um estudo retrospectivo dos casos diagnosticados clinicamente (diagnóstico clínico-radiográfico) como cisto radicular, granuloma e abcesso periradicular em um serviço de referência em patologia oral, durante um período de 58 anos.

Endereço: Av Duque de Caxias 250
Bairro: Fragata **CEP:** 96.030-001
UF: RS **Município:** PELOTAS
Telefone: (53)3284-4960 **Fax:** (53)3221-3554 **E-mail:** cep.famed@gmail.com